MÉMOIRES DU MUSÉUM NATIONAL D'HISTOIRE NATURELLE

Série A, Zoologie. Tome LX. Fascicule 1. — 1969

MORPHOLOGIE EXTERNE DU COMPLEXE OSSEUX TEMPORAL CHEZ LES SIRENIENS

par

Daniel ROBINEAU

Laboratoire d'Anatomie Comparée,
Muséum National d'Histoire Naturelle (Paris)

SOMMAIRE

Avant-propos 2

I. Généralités 2

II. Complexe osseux temporal du Dugong 4

1. Squamosal 4
   a) Morphologie exocranienne 4
   b) Morphologie endocranienne et interne 8

2. Périotique 8
   a) *Pars petrosa* 8
   b) *Tegmen tympani* 11
   c) *Pars mastoidea* 12

3. Tympanique 12

4. Principaux rapports vasculaires et nerveux 13
   a) Carotide interne 13
   b) Nerf facial 13

III. Complexe osseux temporal des Lamantins 14

1. Squamosal 14

2. Périotique 17
   a) *Pars petrosa* 17
   b) *Tegmen tympani* 19
   c) *Pars mastoidea* 19

3. Tympanique 19

IV. Complexe osseux temporal de la Rhytine 20

1. Squamosal 20

2. Périotique 22

3. Tympanique 24

BIBL. DU MUSEUM D'HIST.

Source : MNHN, Paris

V. Discussion 24
Résumé et Conclusions 30
Références bibliographiques 31

AVANT-PROPOS

La morphologie de la région tympanique, chez les Mammifères, a fait l'objet des deux publications fondamentales de van Kampen (1905) et de van der Klaauw (1931). Malgré l'important apport personnel de leurs auteurs, l'ampleur du sujet fait que ces travaux restent, pour certains groupes, essentiellement bibliographiques.

Durant ces dernières années, dans le but de compléter et d'approfondir les données fournies par ces deux chercheurs, il s'est avéré intéressant de reprendre, au niveau de l'Ordre, l'anatomie de l'os temporal dans son ensemble (Guth, 1961 ; Saban, 1963). C'est dans cet esprit que nous avons entrepris le travail qui suit.

I. GÉNÉRALITÉS (Fig. 1)

Il n'existe pas, au sens strict, d'os temporal chez les Siréniens [1]. En effet, le squamosal ne fusionne pas avec les autres éléments osseux (périotique et tympanique) eux-mêmes soudés en un pétrotympanique.

Le squamosal possède une forte apophyse zygomatique, qui s'appuie en avant sur le jugal (formant avec lui une puissante arcade) et une apophyse post-tympanique bien développée, soudée vers le bas au processus paroccipital de l'exoccipital. L'écaille proprement dite s'articule en avant avec l'alisphénoïde, en haut avec le pariétal.

Le périotique se compose de la pyramide pétreuse (*pars petrosa* s.s.) contenant l'oreille interne, de la *pars mastoidea* et du *tegmen tympani*. Il entre en contact avec le squamosal par l'intermédiaire du *tegmen tympani* et des trois-quarts antérieurs de la *pars mastoidea*. Deux loges correspondent, sur la face médiale du squamosal, à ces deux portions. Le reste de la *pars mastoidea* vient fermer en partie une fenêtre cranienne ménagée entre : le squamosal à l'extérieur, l'exoccipital à l'intérieur, le supra-occipital en haut (Fig. 1, B). Le pétreux contribue à la formation du plancher de la cavité crânienne ; il comble partiellement une très large ouverture de la base du crâne dont les limites sont : en dedans et d'avant en arrière, l'alisphénoïde, le basisphénoïde, le basioccipital et l'exoccipital ; en dehors, le squamosal (Fig. 1, A). Le trou déchiré antérieur, très important, a englobé le trou ovale ; il communique largement avec le trou déchiré postérieur. Un vaste *foramen lacerum* (s. l.) se trouve ainsi formé.

Le tympanique, en forme de fer à cheval à ouverture supérieure, se soude au périotique par l'intermédiaire de ses deux branches (antérieure et postérieure). La cavité de l'oreille moyenne qui lui est contiguë a par ailleurs pour limites osseuses, en dedans la *pars petrosa*, en arrière le squamosal (apophyse post-tympanique) et l'exoccipital (apophyse paroccipitale), en haut le *tegmen tympani*. Elle ne possède pas de limite inférieure osseuse, son plancher étant entièrement membraneux.

(1) C'est d'ailleurs le cas de la grande majorité des Mammifères ; la soudure totale des trois éléments osseux, telle qu'elle s'observe sur les Primates, est rare.

Source : MNHN, Paris

Nous avons pris pour type de description le complexe osseux temporal du Dugong. Les raisons qui motivèrent ce choix sont de deux ordres. Le développement du crâne, chez le Dugong, a fait l'objet des travaux très détaillés de FREUND (1908, crâne osseux) et de MATTHES (1921,

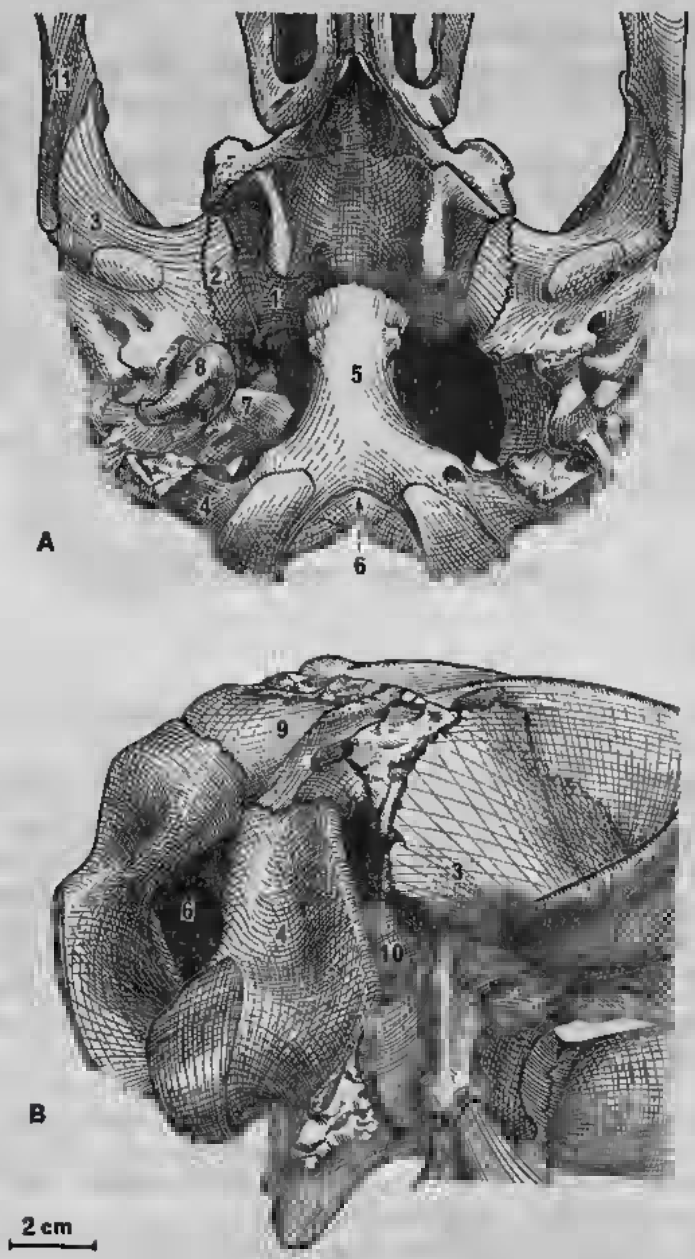

FIG. 1. — A, Vue inférieure de la partie postérieure d'un crâne de Dugong (seul le pétrotympanique droit est en place), B, Vue postéro-latérale droite de ce même crâne.
1, basisphénoïde ; 2, alisphénoïde ; 3, squamosal ; 4, exoccipital ; 5, basioccipital ; 6, *foramen magnum ;* 7, *pars petrosa ;* 8, tympanique ; 9, supra-occipital ; 10, *pars mastoidea ;* 11, jugal.

chondrocrâne) ; nous disposions ainsi d'une solide base embryologique. En second lieu, nous possédions une tête (malheureusement en grande partie décharnée) pour la dissection. Le complexe osseux temporal des deux autres genres (*Trichechus* et *Rhytina*) ne sera étudié que par comparaison avec celui du Dugong.

Le matériel utilisé provient en totalité des Collections du Laboratoire d'Anatomie Comparée du Muséum National d'Histoire Naturelle. Il se compose de 30 crânes : *Trichechus senegalensis*, 11 ; *Trichechus manatus*, 4 ; *Trichechus inunguis*, 1 ; *Dugong dugong*, 12 ; *Rhytina gigas*, 2.

Source : MNHN, Paris

II. COMPLEXE OSSEUX TEMPORAL DU DUGONG

1. **Squamosal** (Fig. 2 et 3)

Nous distinguerons au squamosal trois portions :

— la partie écailleuse (écaille proprement dite) subdivisée en une lamelle verticale (*pars verticalis* de VAN BEMMELEN) et une lame horizontale (*pars glenoidea* de VAN BEMMELEN, *pars horizontalis*) ;

— deux apophyses : l'apophyse zygomatique (*processus zygomaticus* ou *jugalis*) et l'apophyse post-tympanique (*processus postympanicus* ou *postauditorius*). L'apophyse zygomatique des Mammifères supérieurs se compose d'un segment transversal (Seitenforsatz de VAN KAMPEN) ou base et d'un segment longitudinal (apophyse zygomatique s.s.). Le segment transversal appartient à l'écaille ; sa face supérieure est formée par une partie de la *pars verticalis*, l'inférieure par la *pars horizontalis*. Le segment longitudinal constitue l'apophyse zygomatique proprement dite ; cette distinction se justifie à la fois par des arguments phylétiques (cf. VAN KAMPEN, 1905, p. 349) et par des faits embryologiques : c'est la première partie du squamosal à se développer (AUGIER, 1935, p. 103 ; DE BEER, 1937, p. 438).

Des raisons analogues (VAN KAMPEN, 1905, p. 353 ; AUGIER, 1935, p. 103) semblent justifier l'individualisation du processus post-tympanique par rapport à l'écaille.

a) MORPHOLOGIE EXOCRANIENNE

Vue latérale (Fig. 2, A).

Cette vue met en évidence les trois composants du squamosal : l'écaille, l'apophyse zygomatique, l'apophyse post-tympanique.

L'écaille présente, sous cette incidence, sa portion verticale. Au-dessus et en avant de la *linea temporalis* s'étend ce qui est communément décrit chez les autres Mammifères sous le nom de *pars verticalis*. Allongée et convexe d'avant en arrière, elle est limitée en avant et en haut par une suture (suture écailleuse de l'anatomie humaine). Celle-ci, marquée de petites indentations irrégulières, échancrée dans sa partie moyenne, sépare l'écaille de l'alisphénoïde en avant, du pariétal en haut. La *linea temporalis* est représentée par une crête mousse, plus ou moins apparente, à concavité antéro-supérieure. Au-dessous de la portion antérieure de celle-ci se trouve une petite surface quadrangulaire et concave (1), limitée par ailleurs en avant par le segment transversal de l'apophyse zygomatique, en arrière par l'apophyse post-tympanique, en bas par la portion sus-méatique de l'écaille (*superficies meatus*). Cette plage osseuse ne correspond qu'en partie à la portion rétro-méatique de l'écaille de l'anatomie humaine (elle est surtout supra-méatique). Il se pourrait que nous soyons en présence d'une portion de l'écaille n'ayant pas été affectée par le processus d'« horizontalisation » qui se produit dans cette région chez les autres Mammifères. Sur ces derniers, le *superficies meatus*, plus ou moins incliné, se situe en général immédiatement sous la *linea temporalis*.

Le segment longitudinal de l'apophyse zygomatique, aplati transversalement, offre une section triangulaire. On peut donc lui décrire trois faces (externe, supéro-interne, inféro-interne) limitées par trois bords (supérieur, inférieur et interne). Seule la face externe est visible sur cette vue. Lisse, sous-cutanée, légèrement convexe, elle forme approximativement un triangle aplati de haut en bas, à angle antérieur plus aigu que le postérieur. Au niveau de ce dernier, le segment longitudinal se recourbe fortement vers l'intérieur déterminant un « crochet » mousse (*processus retroversus* de SICKENBERG) plus ou moins marqué. Dans son ensemble cette face (et donc le segment longitudinal) se porte, sur un crâne orienté orthovestibulairement, vers l'avant et vers le bas (son grand axe détermine avec le plan vestibulaire horizontal un angle

(1) Elle s'ossifie tardivement et, sur les individus jeunes, subsiste une fenêtre ovalaire qui laisse voir une portion du *tegmen tympani* (*Labium medium petrosi* de FREUND).

Source : MNHN, Paris

de 35° environ : cf. FENART, 1963). Elle est délimitée par les bords supérieur et inférieur. Le bord supérieur, mousse, présente au niveau du segment transversal de l'apophyse zygomatique une forte convexité supéro-interne. Le bord inférieur, subrectiligne, mince et tranchant dans sa moitié antérieure, est très épais et arrondi postérieurement.

FIG. 2. — Squamosal isolé de Dugong, côté droit. A, vue externe ; B, vue interne.
1, face externe du segment longitudinal de l'apophyse zygomatique ; 2, *pars verticalis* de l'écaille ; 3, *linea temporalis;* 4, crête sigmoïde de l'apophyse post-tympanique ; 5, face supéro-interne du segment longitudinal de l'apophyse zygomatique ; 6, suture zygomatico-jugale ; 7, condyle du squamosal ; 8, apophyse post-glénoïde ; 9, surface de suture avec l'alisphénoïde ; 10, surface de suture avec le pariétal ; 11, loge antéro-supérieure (*tegmen tympani*) ; 12, loge postéro-inférieure (*pars mastoidea*) ; 13, paroi externe de l'attique ; 14, surface de contact avec la branche postérieure du tympanique ; 15, processus prolongeant la crête sigmoïde de l'apophyse post-tympanique ; 16, surface de suture avec l'apophyse paroccipitale de l'exoccipital ; 17, facette d'insertion pour l'arc hyoïdien.

Source : MNHN, Paris

Variations intraspécifiques (1)

Malgré des variations individuelles parfois assez importantes, nous avons constaté que les individus provenant d'une région géographique donnée, présentaient, au niveau de l'apophyse zygomatique, un certain nombre de caractères communs très nets. Malheureusement, le petit nombre de pièces examinées et l'absence, dans la plupart des cas, de l'indication de sexe, restreint la portée des observations qui suivent.

Dans deux spécimens provenant respectivement du golfe du Tonkin et du Cambodge, l'apophyse zygomatique, au niveau de son segment longitudinal, présente :

— un bord supérieur à convexité très marquée, située approximativement au tiers postérieur de la dite apophyse; la partie postérieure de ce même bord (en arrière de la convexité) est rectiligne en vue externe ;

— une face externe de forme nettement triangulaire ;

— une extrémité postérieure recourbée vers l'intérieur en un « crochet » mousse bien marqué ; une extrémité antérieure étroite en vue supérieure.

Sur deux crânes provenant de Madagascar (Fig. 2 et 3), on observe :

— un bord supérieur à convexité peu marquée, située au quart postérieur de l'apophyse, la partie postérieure de ce bord concave vers l'arrière et vers le haut en vue externe se termine, en regard du bord postérieur de la base, au-dessus du « crochet », par un ressaut très net ;

— une face externe de forme triangulaire moins bien dessinée;

— un « crochet » bien développé ;

— une extrémité antérieure élargie et spatulée en vue supérieure.

Sur un crâne provenant de la Nouvelle Calédonie *(Halicore australis)*, l'apophyse zygomatique ressemble à celle des individus de Madagascar, en particulier le même ressaut surmonte le crochet, cependant ce dernier est moins développé. En vue supérieure, l'extrémité antérieure de l'apophyse apparaît moins large.

Un spécimen provenant de la mer Rouge *(Halicore tabernaculi)* se caractérise par une apophyse zygomatique très allongée antéro-postérieurement, basse, à convexité supérieure faible et très postérieure. Le crochet, plus marqué que chez *Halicore australis*, est également surmonté par un ressaut de la partie postérieure du bord supérieur.

L'apophyse post-tympanique, bien développée, s'étend vers le bas, vers l'extérieur, puis vers l'intérieur au niveau de son extrémité inférieure élargie. Une puissante crête sigmoïde, dont la largeur augmente progressivement, la parcourt obliquement de haut en bas et d'arrière en avant. Cette crête qui présente en bas, sur son flanc postérieur, de forts mamelons, donne attache à une partie de la musculature dorso-latérale du cou. Son extrémité antéro-inférieure constitue un court processus aplati transversalement, dont le sommet, elliptique et rugueux, donne insertion à un fort tendon (2). Le flanc antérieur de l'extrémité libre de l'apophyse post-tympanique contribue à la formation, avec le *superficies meatus* et le tubercule post-glénoïdien, d'une ébauche de *meatus acusticus externus spurius* (3). Le bord postérieur de l'apophyse post-tympanique, mince et déchiqueté dans la partie supérieure, constitue à cet endroit la limite antéro-externe de la fenêtre mastoïdienne.

Vue supérieure (Fig. 3, B).

La *pars verticalis* de l'écaille se prolonge vers l'extérieur, dans le segment transversal de l'apophyse zygomatique. Celui-ci, aplati de haut en bas, se dirige de dedans en dehors très légèrement vers l'avant. Il présente deux faces, supérieure et inférieure, séparées par deux bords mousses, antérieur et postérieur. Le bord antérieur est concave vers l'avant et se poursuit sur le segment longitudinal par le bord interne de celui-ci ; le postérieur, très court, fortement concave vers l'arrière, se prolonge postérieurement par la *linea temporalis*. La face supérieure de la base, lisse, légèrement convexe antéro-postérieurement, voit sa largeur diminuer d'avant en arrière ; elle passe insensiblement vers l'extérieur à la face supéro-interne du segment longitudinal qui se porte vers l'avant, un peu en dehors.

Vue inférieure (Fig. 3, A).

La face inféro-interne du segment longitudinal, étroite, ne s'individualise bien qu'en avant

(1) Petit (1955, p. 985) ne reconnaît qu'une seule espèce, *Dugong dugong* Erxleben, 1777 et pense que : « Une espèce occupant de si vastes espaces doit constituer des sous-espèces ou races géographiques. Mais chez les Dugongs les variations individuelles sont si grandes et le nombre de spécimens examinés pour chaque contrée si restreint, que nous n'estimons pas possible, à l'heure actuelle, de définir ces sous-espèces et leur aire de répartition ».

(2) Muscle digastrique postérieur ?

(3) Le véritable conduit auditif externe osseux (*meatus acusticus externus osseus*) est formé par le tympanique (nous verrons qu'il n'existe pas sur les Siréniens).

Source : MNHN, Paris

de la base. A cet endroit sa partie antérieure et externe présente une surface piriforme rugueuse, effilée vers l'arrière : la suture zygomatico-jugale. Postérieurement, elle se confond avec la face inférieure de la base. Cette dernière représente la presque totalité de la *pars harizantalis*. On trouve d'avant en arrière :

— immédiatement en arrière du bord antérieur de la base, le condyle temporal, allongé de dedans en dehors un peu vers l'avant, parfois légèrement concave suivant son grand axe, convexe d'avant en arrière, forme une éminence toujours bien marquée;

— la cavité glénoïde (*fossa glenoidea*), dépression ovalaire peu profonde, parallèle au condyle ;

FIG. 3. — Squamosal isolé de Dugong (côté droit). A, vue inférieure ; B, vue supérieure.
1, suture zygomatico-jugale ; 2, « crochet » (*processus retroversus*) ; 3, condyle ; 4, fosse glénoïde ; 5, apophyse post-glénoïde ; 6, *superficies meatus* ; 7, *pars entoglenoidea* ; 8, apophyse post-tympanique ; 9, face supéro-interne du segment longitudinal de l'apophyse zygomatique ; 10, segment transversal (base) de l'apophyse zygomatique ; 11, *pars verticalis* de l'écaille ; 12, *linea temporalis*.

— le tubercule post-glénoïdien (*pracessus pastglenaideus, canus articularis, tuberculum articulare posticum*), forte saillie rugueuse, allongée transversalement ;

— en dedans des trois formations précédentes s'étend une étroite plage osseuse : la *pars entoglenaidea* ;

— la portion sus-méatique de l'écaille (*superficies meatus*), allongée et légèrement concave, d'avant en arrière, convexe transversalement.

Source : MNHN, Paris

b) Morphologie endocranienne et interne (Fig. 2, B)

Sur un crâne scié suivant le plan sagittal médian n'apparaît, en vue endocranienne, qu'une très faible portion du squamosal. En effet, la surface de suture entre le squamosal et les autres os de la boîte crânienne, ici très large, est réalisée aux dépens de la face endocranienne de celui-ci. Seule une étroite surface osseuse comprise entre la suture écailleuse en haut, la suture pétro-squameuse (*tegmen tympani*) en bas, est en contact avec le cerveau.

Un squamosal isolé, en vue interne, présente :

— au niveau de la portion verticale de l'écaille : en avant en haut et en arrière, la très large surface de suture avec l'alisphénoïde et le pariétal ; en bas, une fosse profonde, allongée d'avant en arrière, à forte concavité inféro-interne, qui reçoit le *tegmen tympani* ; en arrière et en dessous de celle-ci, une autre fosse, sub-verticale, concave vers l'intérieur, se poursuit vers le bas sur l'apophyse post-tympanique ; son grand axe forme avec celui de la précédente un angle aigu ouvert en avant et en bas ; elle entre en rapport avec les trois quarts antérieurs de la *pars mastoidea* ; dans l'angle déterminé par ces deux loges se trouve une petite surface triangulaire, elle constitue la paroi externe d'un diverticule de l'attique (*atticus tympanicus, recessus epitympanicus*) ;

— au niveau de l'apophyse post-tympanique : en dessous de la moitié inférieure de la loge précédente on trouve, en avant, une surface ovalaire lisse, normalement en contact avec la branche postérieure du tympanique, en arrière, la surface de suture avec l'apophyse para-occipitale (*processus paroccipitalis*) de l'exoccipital.

2. **Périotique** (Fig. 4 et 5)

On peut y distinguer, chez les Siréniens, trois parties :

— la pyramide pétreuse proprement dite (*pars petrosa*) contenant l'oreille interne (*pars labyrinthica* de Claudius), et subdivisée en une *pars cochlearis* et une *pars canalicularis* ;

— le toit de la caisse du tympan : *tegmen tympani*, dôme de la caisse de Cuvier (1836), *pars horizontalis* de Freund (1908) ;

— la mastoïde, ou plus exactement la *pars mastoidea*.

a) Pars petrosa

Son grand axe se dirige obliquement vers l'intérieur, vers l'avant et vers le bas. Elle affecte l'allure d'un tronc de pyramide triangulaire à grande base soudée postérieurement à la *pars mastoidea*.

Vue supérieure (Fig. 4, A).

La face supérieure, endocranienne, regarde en haut, légèrement vers l'intérieur et vers l'avant. Elle est limitée par trois bords mousses (antérieur, postérieur et interne). Une profonde dépression (1), perpendiculaire à son grand axe, la divise en deux parties. Le tiers antéro-interne répond au limaçon (*pars cochlearis*), les deux-tiers postéro-externes aux canaux semi-circulaires (*pars canalicularis*). Cette dépression, empruntée par le nerf auditif, aboutit vers l'extérieur à une fosse profonde : le *foramen acusticum inferius*, qui donne passage, sur le Dugong, au nerf cochléaire et à une branche du rameau sacculaire (*ramulus saccularis inferior*) (Matthes, 1921). Sur la paroi postéro-externe de la fosse existe parfois (sa présence semble très inconstante) un petit orifice pour le *ramulus ampullaris posterior* (*foramen singulare*). En dehors et au-dessus de cette dernière se trouve le foramen du facial (*canalis facialis primarius*) limité dorsalement par une forte commissure supra-faciale. Le nerf vestibulaire aboutit principalement dans une dépression allongée située juste en arrière de l'espace séparant les deux formations précédentes.

(1) Elle correspond au toit du vestibule.

Source : MNHN, Paris

On y discerne vers l'extérieur, le *foramen acusticum superius* (*nervus utriculo-ampullaris* et *ramulus saccularis superior*) et en dedans un petit trou séparé pour le *ramulus saccularis intermedius* (*foramen acusticum intermedius* de MATTHES, 1921).

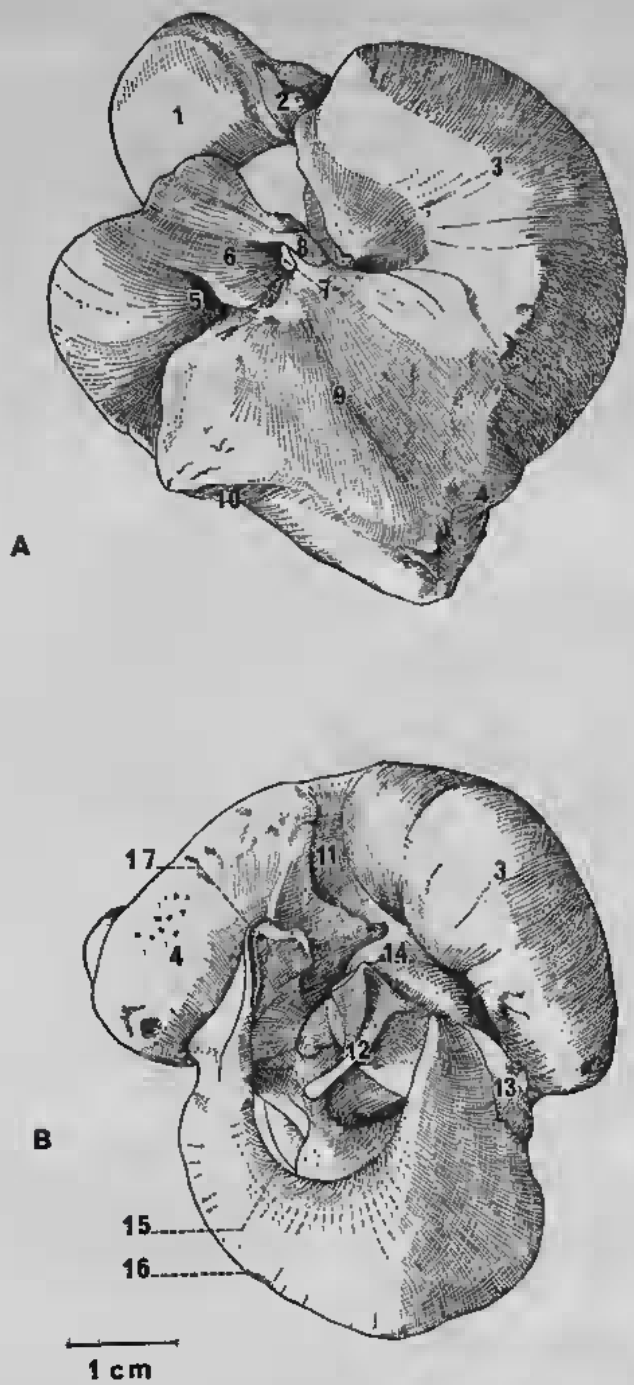

FIG. 4. — Pétrotympanique isolé de Dugong (côté droit). A, vue supérieure ; B, vue latérale.
1, tympanique ; 2, pont osseux reliant la branche antérieure du tympanique au *tegmen tympani* ; 3, *tegmen tympani* ; 4, *pars mastoidea* ; 5, foramen acoustique inférieur ; 6, foramen acoustique supérieur ; 7, foramen facial ; 8, commissure suprafaciale ; 9, arête du rocher ; 10, foramen endolymphatique ; 11, échancrure marquant la séparation entre le *tegmen tympani* et la *pars mastoidea* ; 12, *manubrium mallei* ; 13, processus antérieur du marteau ; 14, enclume ; 15, bord proximal du tympanique ; 16, bord distal du tympanique ; 17, *sulcus tympanicus*.

Source : MNHN, Paris

La *pars cochlearis* n'est pas dans le prolongement de la *pars canalicularis* (nous verrons que ce n'est pas le cas chez les Lamantins) ; elle se porte plus franchement vers l'avant que la seconde.

Au niveau de la *pars cochlearis*, la face supérieure répond à la base du limaçon. Un sillon partant du foramen acoustique inférieur sépare deux éminences convexes. Le bord interne, échancré généralement à son tiers antérieur (parfois en son milieu) constitue sa limite antéro-interne.

Au niveau de la *pars canalicularis*, elle forme une pyramide triangulaire peu élevée dont le versant antéro-interne, presque vertical, surplombe la gouttière du VIII et les foramens de ce nerf ; les deux autres versants sont en pente douce. Le sommet le plus interne de cette pyramide constitue un « bec » très caractéristique, en saillie par rapport au bord postérieur. Au-dessus de ce dernier, sous l'arête postérieure de la pyramide, s'ouvre une fente étroite qui loge le sac endolymphatique (*foramen endolymphaticum*). Enfin, sur l'arête qui se porte, à partir du sommet de la pyramide, vers l'arrière et vers l'extérieur, s'attache la tente du cervelet (elle s'insère plus antérieurement sur la commissure supra-faciale). Cette arête représente donc l'arête du rocher, elle divise la face supérieure de nos descriptions en :

— une partie cérébrale (face cérébrale du rocher), peu développée, lisse, se continuant vers l'extérieur et vers l'avant par le versant endocranien du *tegmen tympani* ;

— une partie cérébelleuse (face cérébelleuse) où s'ouvrent les foramens du VII et du VIII et le foramen endolymphatique.

Vue inférieure (Fig. 5).

Sous cette vue la pyramide pétreuse présente, dans sa partie antéro-interne, la forte saillie du promontoire, prolongée vers l'arrière et vers l'extérieur par un « pilier » qui détermine deux versants (antéro-externe et postéro-interne). La ligne promontoire-pilier constitue la troisième arête de la pyramide (les deux autres sont les bords antérieur et postérieur).

Le promontoire, éminence sub-conique dont le flanc interne a une pente plus douce que celle de l'externe est, chez le Dugong, particulièrement rugueux. Ce caractère s'explique par le fait qu'il constitue le point de convergence de fibres conjonctives qui obturent dans sa plus grande partie le *foramen lacerum* s.l. Une gouttière bien marquée, trace de la carotide interne, croise obliquement son flanc externe.

Le pilier constitue une arête mousse qui va s'estompant vers l'arrière et vers l'extérieur.

De part et d'autre du promontoire, séparées par le pilier (1), s'ouvrent les deux fenêtres du vestibule. Postéro-externe par rapport au promontoire, la fenêtre ovale (*fenestra vestibuli*), qui reçoit la sole de l'étrier, forme un rectangle allongé à angles arrondis et à grand axe oblique de bas en haut légèrement vers l'avant. La fenêtre ronde (*fenestra cochleae*), postérieure par rapport au promontoire, est un foramen ovalaire qui mesure 8 mm suivant son grand axe. Elle regarde en arrière, un peu en dedans et pas du tout vers le bas comme c'est généralement le cas chez les autres Mammifères.

Matthes (1921, p. 72) a décrit, sur le pourtour du foramen périlymphatique de l'embryon, une saillie « insignifiante » considérée par lui comme l'ébauche du *processus intra-perilymphaticus* qui séparera la fenêtre ronde de l'aqueduc de la cochlée. Nous n'avons trouvé aucune trace de cet aqueduc sur l'adulte. Nous pensons avec Hyrtl (1845) qu'il est représenté par une simple gouttière s'étendant depuis le bord postérieur de la *pars petrosa* (en avant du foramen endolymphatique) jusqu'à la partie postérieure de la fenêtre ronde (Cf. Fig. 5, A et Hyrtl, 1845, Pl. IX, fig. 4, 5, A).

Sur le flanc antéro-externe le facial chemine librement dans l'oreille moyenne et ne marque son trajet d'aucune gouttière nette. Une fossette elliptique bien marquée, pour l'insertion du muscle de l'étrier (*fossa muscularis minor*), se situe en arrière et en dehors de la fenêtre ovale, contre le pilier. Le flanc postéro-interne présente une série de « plis » et de dépressions convergeant vers la fenêtre ronde.

(1) La largeur du pilier est de 5 mm, il sépare donc très largement les fenêtres ronde et ovale.

Source : MNHN, Paris

b) Tegmen tympani (Fig. 4 et 5)

Particulièrement épais, il forme une coupole allongée d'arrière en avant et présente à considérer deux faces, supérieure et inférieure, séparées par un bord très arrondi. La face supérieure a deux versants :

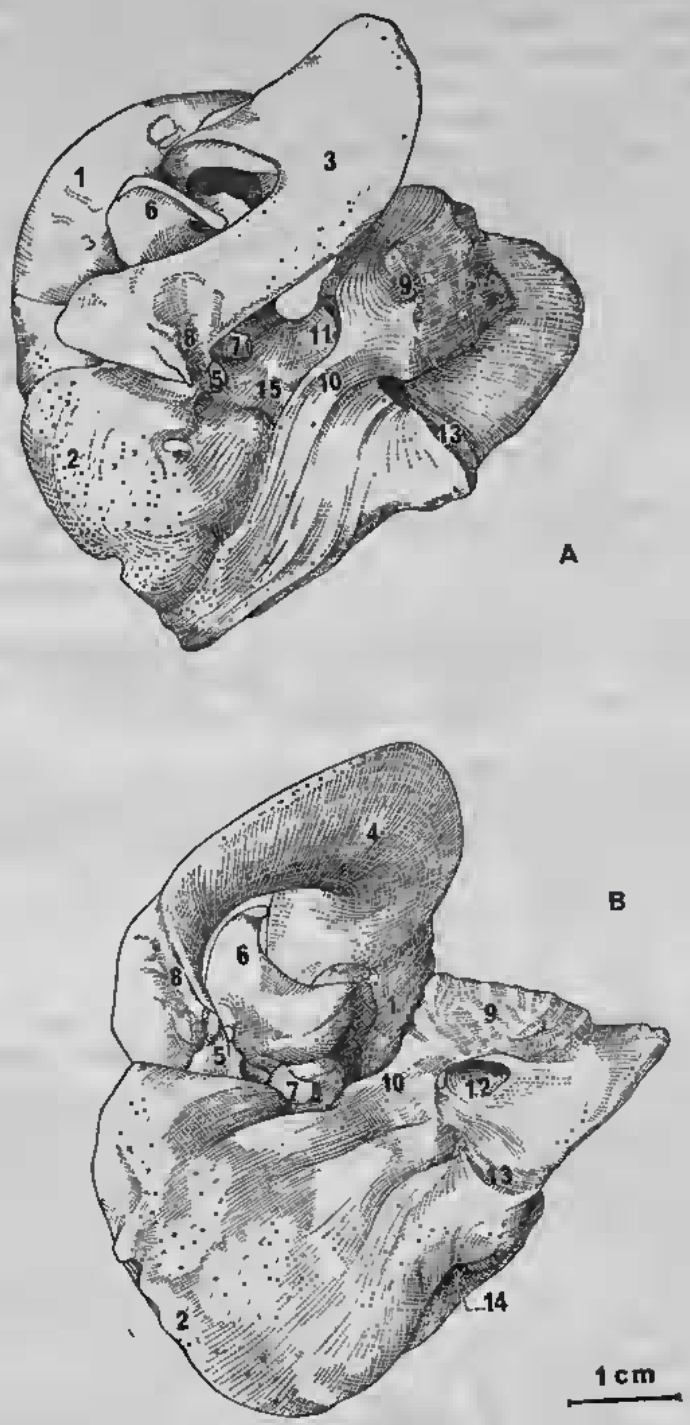

Fig. 5. — Pétrotympanique isolé de Dugong (côté droit). A, vue inférieure ; B, vue postéro-inférieure. 1, *tegmen tympani* ; 2, *pars mastoidea* ; 3, face externe du tympanique ; 4, face interne du tympanique ; 5, tympanohyal ; 6, *manubrium mallei* ; 7, apophyse longue de l'enclume ; 8, sillon du nerf facial ; 9, promontoire ; 10, pilier ; 11, fenêtre ovale ; 12, fenêtre ronde ; 13, gouttière périlymphatique ; 14, foramen endolymphatique ; 15, *fossa muscularis minor*.

Source : MNHN, Paris

— l'externe est en contact avec la face interne du squamosal (loge antéro-supérieure) ; en vue latérale, il présente deux bourrelets inégaux, l'antérieur (*labium anterius* de FREUND) est très important, le postérieur beaucoup plus petit (*labium medium* de FREUND) ; une profonde et large échancrure marque en arrière sa séparation vers la *pars mastoidea ;*

— l'interne, lisse, endocranien, concave d'avant en arrière, regarde vers l'intérieur et un peu vers le haut. Antérieurement, il faut lui distinguer deux parties séparées par une légère gouttière longitudinale ; à l'extrémité antérieure de l'aire inférieure s'attache, par l'intermédiaire d'un court pont osseux, la branche antérieure du tympanique. L'extrémité antérieure de l'aire supérieure entre généralement en contact avec l'alisphénoïde.

Dans l'angle formé entre le *tegmen tympani* et la *pars petrosa* existe une fossette profonde, surplombée en auvent par la partie postérieure du bord antérieur de celle-ci. Nos dissections n'y ont mis en évidence aucune formation particulière.

La face inférieure présente également deux versants, mais qui ne correspondent pas exactement à ceux définis pour la face supérieure. L'externe, régulièrement concave, forme le toit du recessus épitympanique et répond à la fois au versant externe et à la partie supérieure du versant interne de la face supérieure. L'interne (1) en avant et la *pars petrosa* en arrière, limitent en dedans l'attique, clos en dehors et en haut par le squamosal. Le bord séparant le versant interne de la face inférieure du versant endocranien de la face supérieure se poursuit postérieurement par la *crista facialis.*

c) PARS MASTOIDEA (Fig. 4 et 5)

Elle forme la base, le « culot » de la pyramide pétreuse et ne présente donc à la description qu'une seule face (postéro-externe). Celle-ci, un peu rugueuse, nous montre deux portions :

— ses deux-tiers antérieurs, convexes, allongés presque verticalement, sont en contact avec la loge postéro-inférieure de la face interne du squamosal ;

— son tiers postérieur, fusiforme, concave, regarde vers l'extérieur légèrement vers l'arrière et vers le haut. Il s'agit du « *facies petrosi fonticuli mastoidei* » de FREUND qui vient fermer la partie inférieure de la fenêtre mastoïdienne (*fonticulus mastoideus*).

3. **Tympanique** (Fig. 4 et 5)

Le tympanique, en forme de fer à cheval, se situe dans un plan vertical regardant en dehors et en avant.

On peut lui distinguer :

— une partie inférieure, large et épaisse ;

— deux branches : antérieure, courte et trapue ;
postérieure, plus longue et plus grêle.

Il s'attache au périotique en deux points par l'intermédiaire de ses branches. Un court pont osseux, aplati transversalement, relie la branche antérieure au *tegmen tympani* (2). Pour KALTENMARK on se trouve en présence d'une apophyse du tegmen. VAN KAMPEN et VAN DER KLAAUW l'homologuent à la *crista tympanica.* Ces deux homologies ne peuvent être maintenues. Nous reviendrons ultérieurement sur cette question. L'extrémité supérieure de la branche postérieure, aplatie en forme de palette, se soude vers l'intérieur à une saillie du périotique correspondant à la partie inférieure de la *crista parotica.*

Le tympanohyal s'encastre généralement dans la portion inférieure de cette suture et s'interpose donc à cet endroit entre le tympanique et la mastoïde. Cette extrémité supérieure de la branche postérieure est en contact, vers l'arrière, avec l'apophyse post-tympanique du squamosal. Un sillon, inscrit par le nerf facial et de direction oblique de haut en bas de dedans en dehors, vers l'avant, borde généralement en bas la surface de contact.

Les deux faces (externe et interne) du tympanique sont limitées par deux bords que nous définirons par rapport au centre de la membrane tympanique (bord proximal et bord distal).

(1) Il répond évidemment à la partie inférieure du versant interne de la face supérieure.
(2) La branche antérieure et le pont osseux qui la relie au *tegmen tympani* limitent le *sulcus malleolaris.*

Source : MNHN, Paris

Le bord proximal, vif au niveau des deux branches, mousse ou arrondi entre celles-ci, décrit une parabole ouverte en haut. Sur la corne postérieure, immédiatement en dedans de lui, on distingue le *sulcus tympanicus* ; en bas et en avant la membrane tympanique, assez épaisse, s'insére directement sur le bord proximal. La face externe, lisse, légèrement convexe, forme un croissant irrégulier. La face interne, également lisse, présente une forte convexité. Sur une coupe verticale, effectuée au niveau de la portion inférieure du tympanique, perpendiculairement au plan de la membrane du tympan, cette face se recourbe fortement vers l'extérieur et regarde vers le haut dans sa partie supérieure. Elle tend ainsi à réaliser une troisième face (proximale) que l'on verra s'individualiser chez les Lamantins.

Tympanohyal et arc hyoïdien (Fig. 5).

Chez un Dugong adulte l'arc hyoïdien, dans sa partie proximale, se compose :

— d'une petite pièce osseuse, généralement conique à sommet supérieur, s'insinuant dans la partie inférieure de la suture tympano-pétreuse postérieure, soudée en dehors à la branche postérieure du tympanique, en dedans au périotique : le tympanohyal ;

— d'un segment ossifié de 10 cm de long environ (stylohyal) s'attachant par l'intermédiaire d'un fort ligament au sommet de la saillie formée par le processus paroccipital de l'exoccipital en dedans et le processus post-tympanique du squamosal en dehors. Sur un crâne frais, le tympanohyal se prolonge en arrière et en bas par une piéce cartilagineuse cylindrique ; elle joint le tympanohyal au stylohyal ; il s'agit du cartilage tympanostyloïdien qui entre en contact postérieurement avec les processus paroccipital et post-tympanique ainsi qu'avec le ligament les reliant au stylohyal. La liaison entre l'arc hyoïdien et le crâne est donc typiquement opisthotrématique.

4. Principaux rapports vasculaires et nerveux

a) Carotide interne

Elle décrit dans l'oreille moyenne une courbe à concavité inférieure. Au niveau du promontoire dont elle longe le flanc externe, elle émet vers le haut, l'artère stapédienne. Celle-ci, après un court trajet vertical (appliquée contre le flanc externe du promontoire), se courbe à angle droit vers l'extérieur et pénètre dans le foramen stapédien. Poursuivant son chemin vers l'avant et vers l'intérieur, dans la gouttiére du flanc latéral du promontoire, la carotide interne traverse le trou déchiré antérieur et devient intracranienne.

b) Nerf facial (Fig. 6)

Le trajet de ce nerf, dans ses rapports avec le périotique, peut être subdivisé en deux segments, dont la séparation se fait au niveau du ganglion géniculé. Le premier segment se réduit au canal faciaire primaire et ne s'étend que sur une partie de la largeur de la commissure suprafaciale. En effet, le ganglion géniculé se trouve sous la partie latérale de cette commissure et le nerf palatin (*nervus petrosus superficialis major*) qui en est issu vers l'avant, échancre la racine antérieure de la commissure par un sillon trés net ([1]). Le nerf se porte ensuite, presque à angle droit, dans l'angle déterminé par la *pars petrosa* et le *tegmen tympani*, il entre en contact avec la face inféro-externe de la pyramide pétreuse et la parcourt suivant une courbe en S italique. Il passe au-dessus de l'articulation incudo-stapédienne, puis latéralement par rapport au muscle de l'étrier. Aucun sillon net (*sulcus facialis*) ne marque son passage sur l'os sec. La sortie de l'oreille moyenne s'effectue de la maniére suivante : le nerf contourne postérieurement la suture entre le tympanohyal et le cartilage tympano-styloïdien, puis se porte dans la gouttiére de la branche postérieure du tympanique ; il reste séparé vers l'arrière de l'apophyse post-tympanique par une épaisse couche de tissu conjonctif. Le foramen stylo-mastoïdien est donc du type primitif (*foramen stylo-mastoideum primitivum*).

Source : MNHN, Paris

La corde du tympan naît du facial juste en dehors du tympanohyal. De là, en un trajet récurrent, elle se porte en bas, en avant, vers l'intérieur, s'insinue entre le tympanohyal et le tympanique, longe sur une courte distance la suture tympano-pétreuse postérieure, entre un

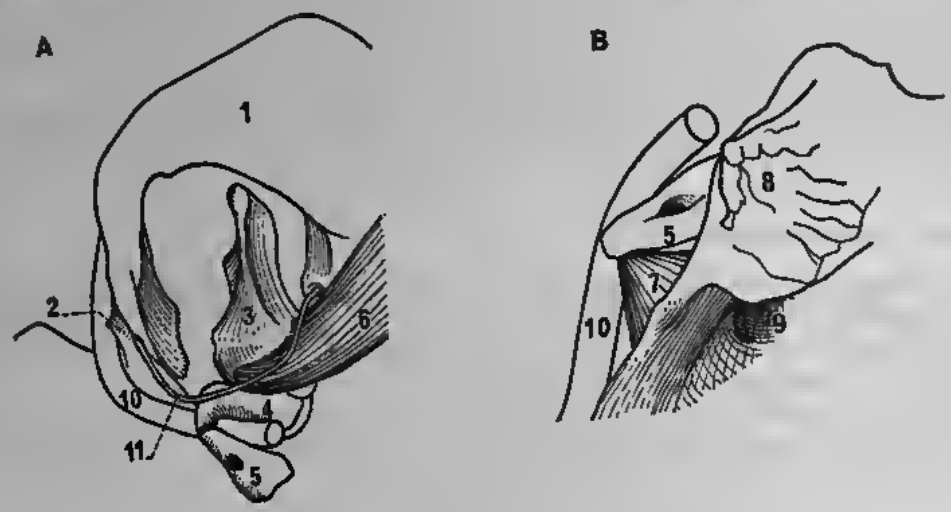

Fig. 6. — Rapports du nerf facial dans l'oreille moyenne (côté droit, semi-schématique). A, vue inféro-interne; B, vue inférieure.
1, tympanique ; 2, tympanohyal ; 3, marteau ; 4, enclume ; 5, étrier ; 6, muscle du marteau ; 7, muscle de l'étrier ; 8, promontoire ; 9, fenêtre ronde ; 10, facial ; 11, corde du tympan.

peu plus loin en contact avec le coude de la branche longue de l'enclume, puis avec le bord inférieur du corps du marteau dont elle est, malgré tout, séparée par l'aponévrose du muscle de ce dernier ; elle décrit alors un coude vers l'extérieur, croise obliquement la face inférieure du muscle puis, se portant à nouveau vers l'avant, emprunte la gouttière malléolaire et sort du crâne.

III. COMPLEXE OSSEUX TEMPORAL DES LAMANTINS

1. **Squamosal** (Fig. 7, 8, 9)

Vue exocranienne (Fig. 7 et 8).

L'apophyse post-tympanique diffère assez sensiblement de celle du Dugong ; son extrémité inférieure, effilée, se dirige vers l'intérieur et vers le bas. Une forte crête sigmoïde la parcourt obliquement de haut en bas et aboutit en arrière de la branche postérieure du tympanique. Cette crête présente un versant antérieur abrupt (en pente douce chez le Dugong) et un versant postérieur souvent masqué en bas par de fortes rugosités ; elle ne se termine pas vers le bas par un processus distinct.

La base de l'apophyse zygomatique se porte ici vers l'extérieur, légèrement vers l'avant et vers le haut ; son bord antérieur forme une concavité antéro-interne, le postérieur, subrectiligne, est aussi développé que le précédent. La face supérieure de la base a donc une largeur constante. Le segment longitudinal se dirige vers l'avant, vers le bas et vers l'intérieur. Très arrondi, légèrement concave (Lamantin d'Amérique) ou convexe (Lamantin du Sénégal) dans ses trois quarts antérieurs, son bord supérieur se coude postérieurement vers le bas et vers l'arrière en décrivant une convexité plus ou moins marquée (moins marquée chez *Trichechus manatus* (2)) ; il se prolonge vers l'intérieur par le bord postérieur de la base. Le bord inférieur

(1) Cf. Hyrtl (1845), Pl. IX, fig. 13.
(2) La systématique utilisée est celle de Petit (1955).

Source : MNHN, Paris

également très arrondi, présente à son quart postérieur (tiers postérieur chez *T. inunguis* et *T. manatus)* en regard du condyle, un tubercule zygomatique antérieur ; il est convexe en avant de celui-ci et concave postérieurement. La face externe, ovalaire chez *Trichechus senegalensis* (grossièrement sigmoïde chez *T. manatus* et *T. inunguis*), jamais effilée vers l'avant, regarde en dehors en haut, légèrement vers l'avant. Son angle postérieur ne forme pas de « crochet » comme chez le Dugong. La face inféro-interne du segment longitudinal de l'apophyse zygomatique présente, le long du bord inférieur, une étroite surface articulaire (suture zygomatico-jugale), qui s'étend postérieurement jusqu'au tubercule zygomatique antérieur.

En vue inférieure, le condyle, éminence ovalaire convexe, a un grand axe plus oblique vers l'avant que chez Dugong ; peu élevé chez le Lamantin du Sénégal, assez saillant chez les Lamantins d'Amérique (*T. manatus* et *T. inunguis*), il répond en dehors au tubercule zygomatique antérieur. En arrière de sa portion interne, une dépression peu profonde, subtriangulaire,

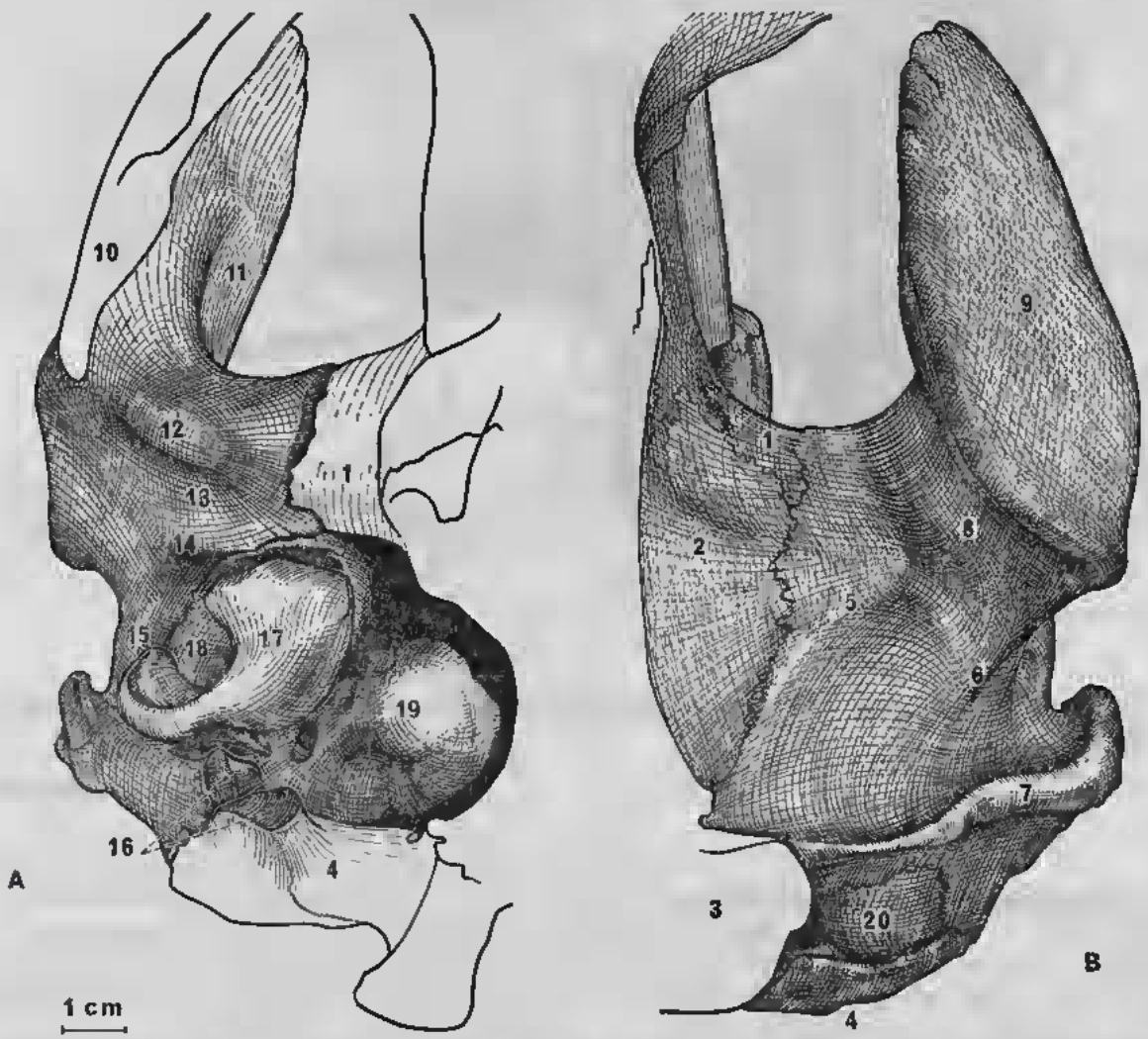

Fig. 7. — Lamantin d'Amérique (*Trichechus inunguis*), région temporale. A, vue inférieure ; B, vue supérieure. 1, alisphénoïde ; 2, pariétal ; 3, supra-occipital ; 4, exoccipital ; 5, *pars verticalis* de l'écaille ; 6, *linea temporalis* ; 7, crête sigmoïde de l'apophyse post-tympanique ; 8, segment transversal de l'apophyse zygomatique ; 9, face externe du segment longitudinal de l'apophyse post-tympanique ; 8, segment transversal de l'apophyse zygomatique ; 9, face externe du segment longitudinal de l'apophyse zygomatique ; 10, jugal ; 11, face supéro-interne du segment longitudinal de l'apophyse zygomatique ; 12, condyle ; 13, fosse glénoïde ; 14, apophyse post-glénoïde ; 15, *superficies meatus* ; 16, facettes d'insertion de l'appareil hyoïdien ; 17, tympanique ; 18, *tegmen tympani* ; 19, *pars petrosa* ; 20, *pars mastoidea*.

Source : MNHN, Paris

correspond à la cavité glénoïde du temporal. Au niveau du sommet postérieur de celle-ci, un tubercule pyramidal peu élevé : l'apophyse post-glénoïde. Postéro-interne par rapport aux trois formations précitées, une large dépression en forme de gouttière relie la partie interne du bord postérieur de la base au quart postérieur du bord inférieur de l'apophyse zygomatique. La position sus-méatique (*superficies meatus*) de l'écaille est environ deux fois moins large que chez le Dugong.

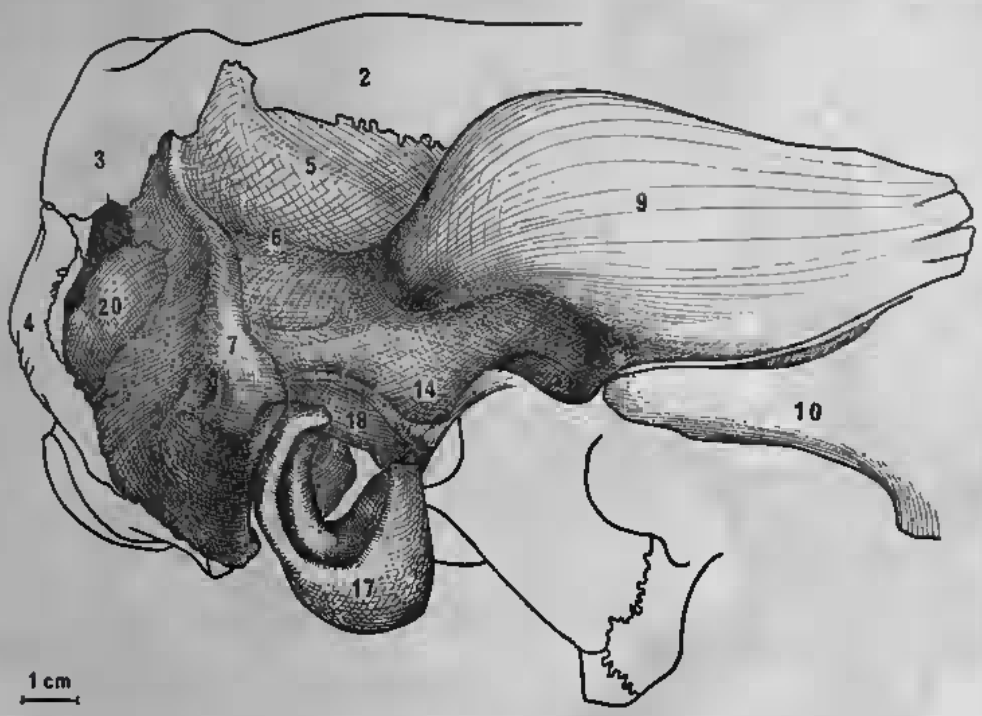

FIG. 8. — Lamantin d'Amérique (*Trichechus inunguis*), région temporale en vue latérale (mêmes légendes que la figure 7).

Vue interne d'un squamosal isolé (Fig. 9).

Plus haute que chez le Dugong, la loge antéro-supérieure reçoit le *tegmen tympani* ; son axe forme avec celui de la loge postéro-inférieure un angle voisin de 90°. Une petite aire triangulaire (paroi externe de l'attique) sépare les deux loges. En dessous de celle-ci une courte crête verticale entre normalement en contact avec le tympanohyal ; en avant d'elle s'applique la partie supérieure de la branche postérieure du tympanal. Enfin, en bas et en arrière, se trouve la surface de suture avec l'apophyse paroccipitale de l'exoccipital, environ deux fois moins développée que chez le Dugong.

Source : MNHN, Paris

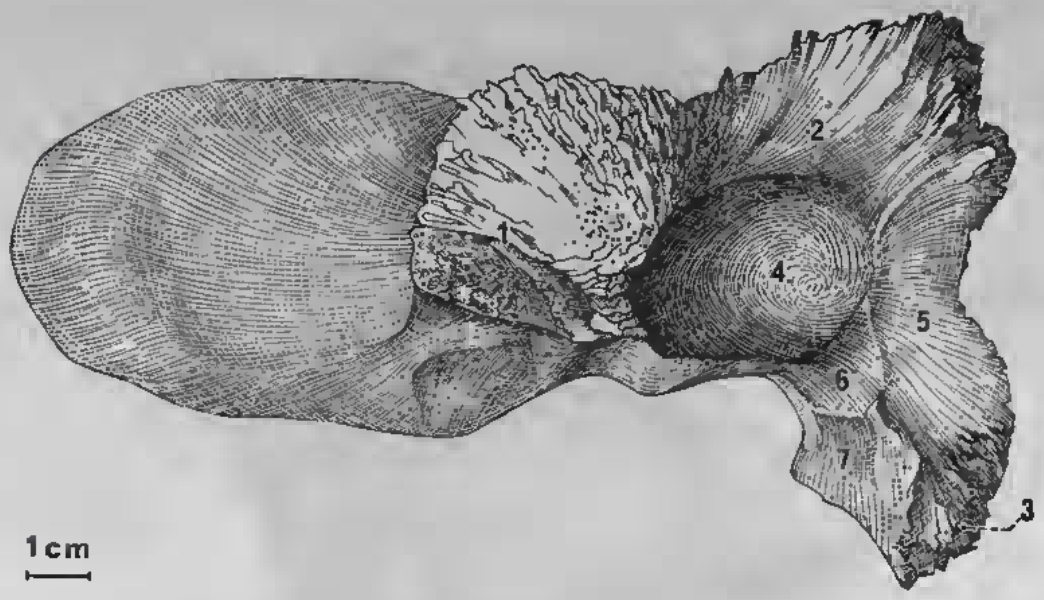

FIG. 9. — Lamantin du Sénégal (*Trichechus senegalensis*), squamosal isolé en vue interne (côté droit).
1, surface de suture avec l'alisphénoïde ; 2, surface de suture avec le pariétal ; 3, surface de suture avec l'exoccipital ; 4, loge antéro-supérieure (*tegmen tympani*) ; 5, loge postéro-inférieure (*pars mastoidea*) ; 6, paroi externe de l'attique ; 7, surface de contact avec la branche postérieure du tympanique.

2. **Périotique** (Fig. 10)

D'aspect encore plus massif que chez *Dugong*, ses contours et ses reliefs en sont plus arrondis.

a) Pars petrosa

Le pétreux a un grand axe plus incliné sur le plan sagittal que chez le Dugong.

Vue supérieure (Fig. 10, A).

La commissure suprafaciale est mince et fragile.

Pars cochlearis et *pars canalicularis* sont ici dans le prolongement l'une de l'autre.

L'éminence pyramidale de la *pars canalicularis* apparaît peu nette ; son sommet le plus interne ne forme jamais de bec saillant par rapport au bord postérieur. On voit souvent ce dernier se dédoubler postérieurement et la *pars mastoidea* s'encastrer dans la pyramide pétreuse.

Enfin, autres différences, le foramen endolymphatique, plus antérieur, et l'arête du rocher, peu marquée.

Vue inférieure (Fig. 10, B).

Le promontoire forme un mamelon arrondi orné, comme chez le Dugong, de petites verrucosités. Le pilier subit un aplatissement vertical. La fenêtre ovale, située dans un plan para-

Source : MNHN, Paris

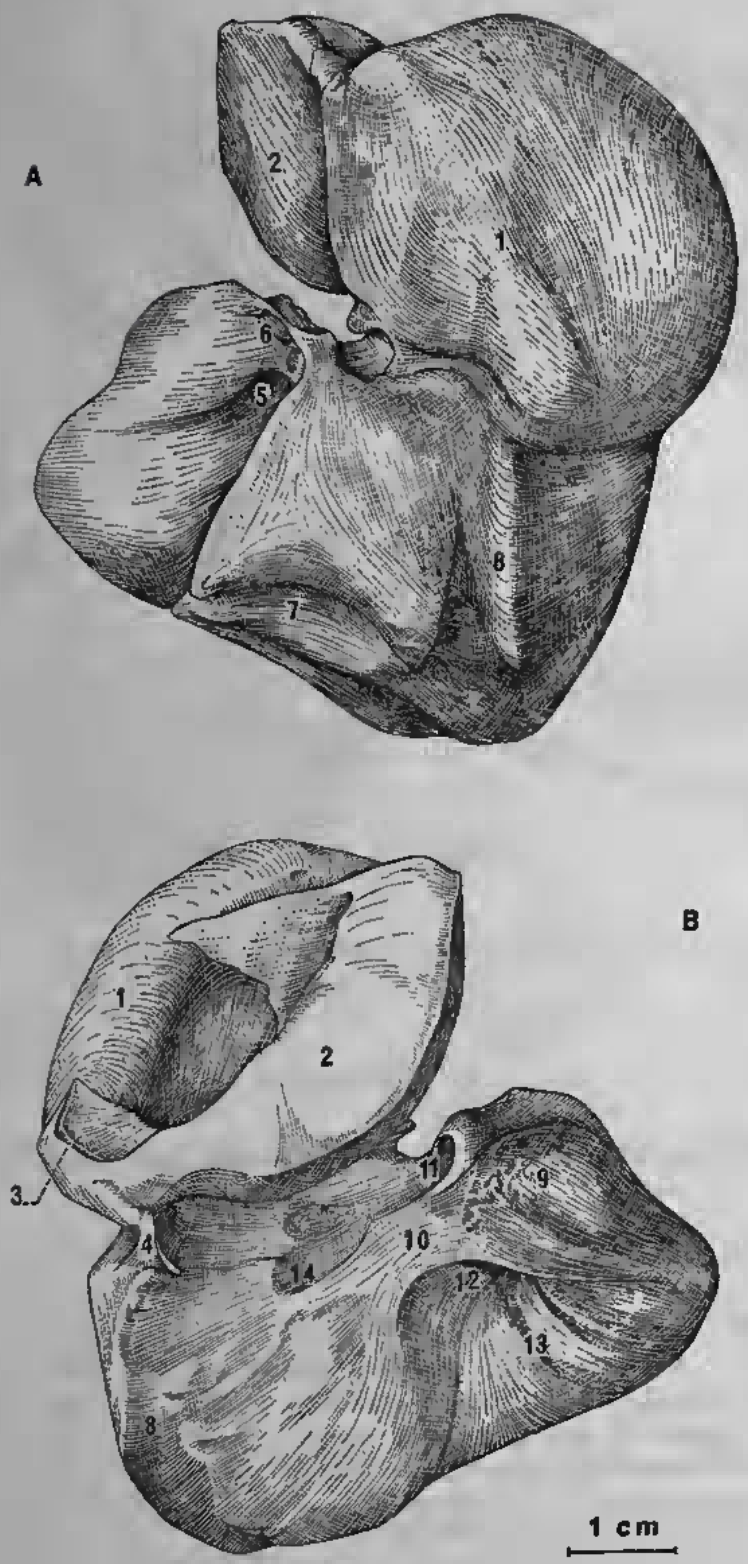

FIG. 10. — Lamantin du Sénégal (*Trichechus senegalensis*), pétrotympanique isolé. A, vue supérieure ; B, vue inférieure. 1, *tegmen tympani* ; 2, tympanique ; 3, *sulcus tympanicus* ; 4, tympanohyal ; 5, foramen acoustique inférieur ; 6, foramen facial ; 7, foramen endolymphatique ; 8, *pars mastoidea* ; 9, promontoire ; 10, « pilier » ; 11, fenêtre ovale ; 12, fenêtre ronde ; 13, gouttière périlymphatique ; 14, *fossa muscularis minor*.

Source : MNHN, Paris

sagittal, a un grand axe légèrement oblique d'arrière en avant vers le haut (à noter qu'il ne coïncide pas exactement avec celui de la sole de l'étrier). Deux profonds sillons aboutissent à la fenêtre ronde. Le plus postérieur représente la gouttière périlymphatique.

Sur le versant antéro-externe, le facial n'a pas laissé de trace nette ; par contre, la fossette où s'insère le muscle de l'étrier est très bien marquée et empiète sur le pilier.

b) Tegmen tympani

Il est deux fois plus large que celui du Dugong, mais n'atteint jamais, vers l'avant, l'alisphénoïde.

Sur sa surface supérieure:

— le versant externe, très développé, elliptique, lisse, régulièrement convexe, entre en contact avec le squamosal ; une échancrure profonde et étroite le sépare de la *pars mastoidea* ;

— le versant interne (endocranien), lisse, presque plan, regarde vers l'intérieur un peu en haut et en arrière.

c) Pars mastoidea

Ses limites vers la *pars petrosa* sont ici très nettes ; on la voit s'encastrer dans la pyramide pétreuse dont elle constitue la base ; sur sa face postéro-externe, cordiforme à pointe inférieure, rien ne distingue à première vue le *facies petrosi fonticuli mastoidei*.

3. **Tympanique** (Fig. 11)

Situé dans un plan qui regarde vers l'extérieur, un peu vers l'avant et vers le bas, sa partie inférieure, particulièrement volumineuse, a donc une position plus interne que chez le Dugong. L'aspect du tympanique varie assez sensiblement suivant les espèces et pourrait constituer un bon élément de systématique. Néanmoins, dans tous les cas, la branche antérieure se pro-

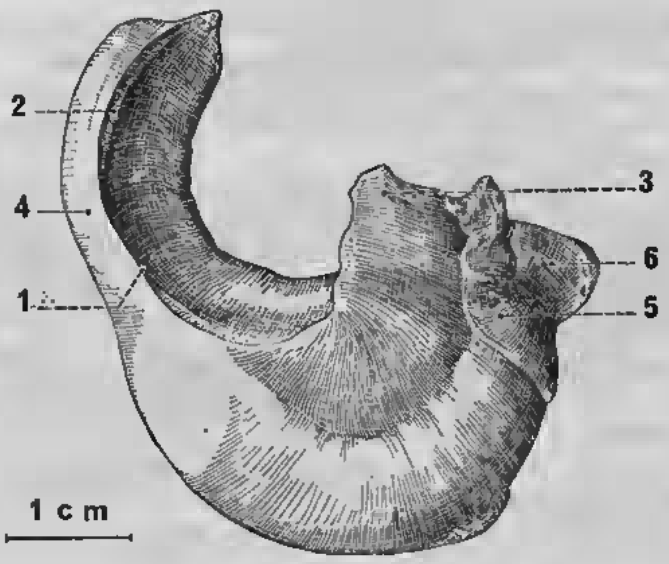

Fig. 11. — Tympanique droit de *Trichechus senegalensis* en vue latérale.
1, bord proximal ; 2, *sulcus tympanicus* ; 3, branche antérieure ; 4, branche postérieure ; 5, *processus folii* du marteau ; 6, pont osseux reliant la branche antérieure au *tegmen tympani*.

Source : MNHN, Paris

longe par une lame triangulaire à bords tranchants, un pont osseux la relie, comme chez le Dugong, au *tegmen tympani*. La branche postérieure, jamais aplatie en forme de palette à son extrémité supérieure, entre en rapport, vers l'arrière, avec l'apophyse post-tympanique du squamosal. En dessous de cette surface de contact, elle est marquée par un fort sillon subvertical, trace du cartilage tympano-styloïdien (1). En raison de sa forte convexité la face interne du tympanique réalise, dans sa position proximale (2), une ébauche de paroi osseuse ventrale pour la cavité tympanique. Ce phénomène est particulièrement net au niveau de la branche postérieure. La liaison de celle-ci avec le périotique se réalise de la même façon que chez le Dugong, toutefois le tympanohyal, plus important, s'encastre profondément dans la suture tympano-pétreuse. Le *sulcus tympanicus* n'est présent que sur la branche postérieure ; en bas et en avant la membrane tympanique s'insère sur le bord proximal du tympanique.

Tympanohyal et arc hyoïdien (Fig. 10, B).

La partie proximale de l'arc hyoïdien des Lamantins apparaît, dans son ensemble, très semblable à celle du Dugong. Le tympanohyal se prolonge par le cartilage tympano-styloïdien qui, aplati d'avant en arrière et de dedans en dehors, se porte en s'élargissant vers le bas et vers l'arrière. En raison de l'inclinaison plus importante du tympanique, le cartilage tympano-styloïdien entre en contact, vers l'avant, avec la branche postérieure et y détermine une profonde gouttière subverticale. Il est en rapport postérieurement avec le squamosal en dehors (apophyse post-tympanique) et l'exoccipital en dedans (apophyse paroccipitale). Sur crâne sec, deux surfaces correspondent à cette insertion. Il présente ensuite un court segment libre, de 1 cm environ qui, dirigé antéromédialement, s'attache sur l'extrémité proximale du stylohyal. Celle-ci est reliée au sommet de la saillie déterminée par le processus post-tympanique et le processus paroccipital de l'exoccipital par un fort ligament engaînant par ailleurs la partie libre du cartilage tympano-styloïdien et consolidant ainsi la liaison entre le stylohyal et le crâne.

IV. COMPLEXE OSSEUX TEMPORAL DE LA RHYTINE

1. **Squamosal** (Fig. 12)

Vue exocranienne.

Sur l'apophyse post-tympanique (Fig. 12, A), un abrupt à regard postéro-inférieur, correspondant à la crête sigmoïde des autres Siréniens, permet de distinguer :

— une petite aire postérieure rugueuse qui s'élargit progressivement de haut en bas ;

— une aire antérieure lisse portant parfois en haut, 1 cm au-dessous de la *linea temporalis*, un tubercule conique à sommet rugueux.

La base de l'apophyse zygomatique (Fig. 12, C) se dirige vers l'extérieur, vers le haut et vers l'avant (beaucoup plus nettement que chez *Trichechus*) ; son bord antérieur est concave en avant et en dedans, le postérieur beaucoup plus court que le précédent, a une concavité postéro-externe et se prolonge vers l'arrière par une *linea temporalis*, généralement très bien marquée. La face supérieure de la base affecte donc une forme trapézoïde à grande base antérieure.

Le segment longitudinal de l'apophyse zygomatique se porte vers l'avant, vers le bas, vers l'extérieur et s'effile antérieurement comme chez le Dugong. L'aspect de la face externe varie assez sensiblement suivant les individus et ressemble parfois beaucoup à celle des Dugongs. Toutefois les bords supérieur et inférieur se rejoignent postérieurement en arc de cercle ; il n'existe pas de *processus retroversus*.

En vue inférieure (Fig. 13, D), on distingue d'avant en arrière :

(1) Il ne correspond donc pas au sillon observé chez le Dugong qui est déterminé par le facial.
(2) Par rapport à la membrane tympanique.

Source : MNHN, Paris

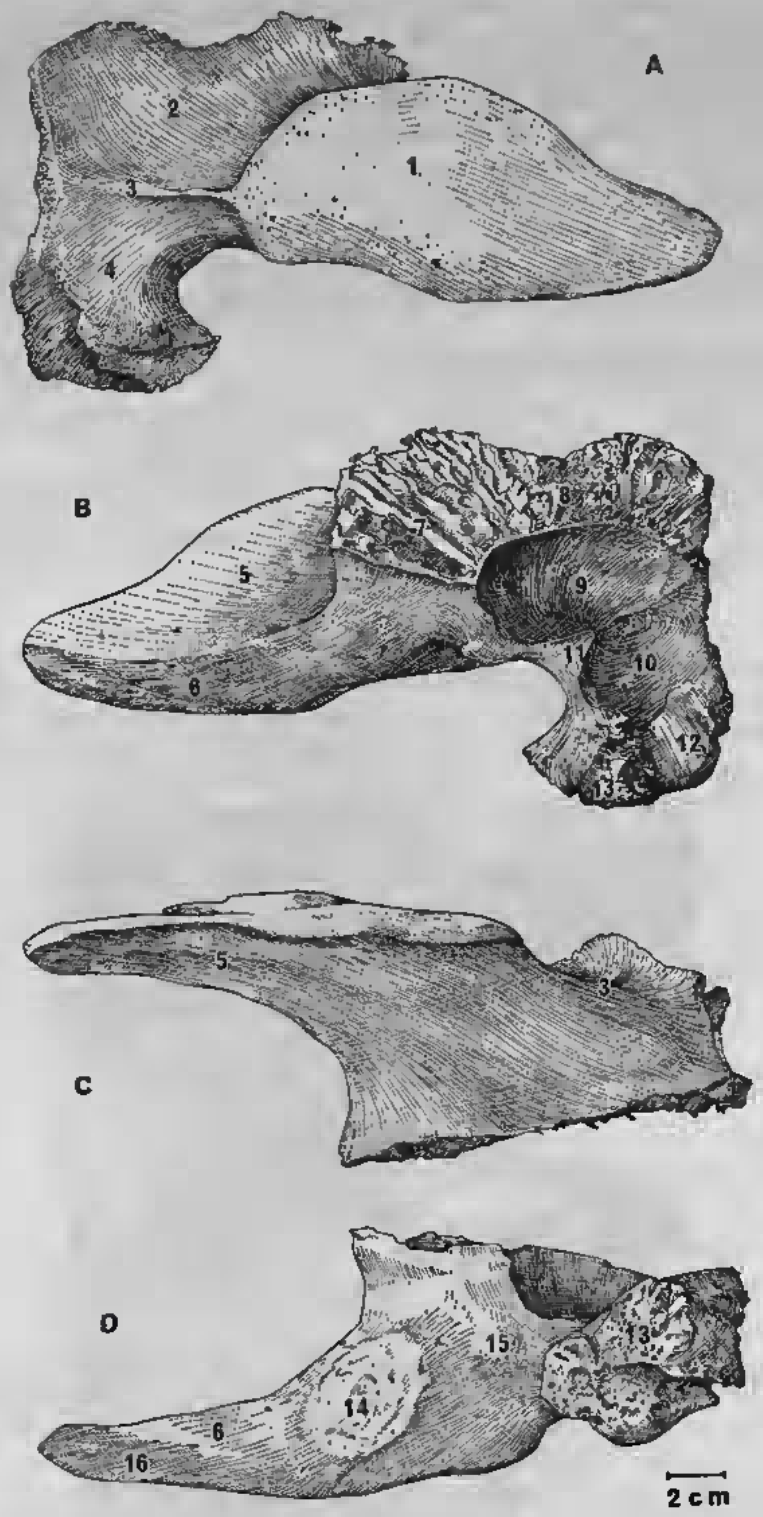

Fig. 12. — Squamosal isolé de Rhytine. A, vue latérale ; B, vue interne ; C, vue supérieure ; D, vue inférieure.
1, face externe du segment longitudinal de l'apophyse zygomatique ; 2, *pars verticalis* de l'écaille ; 3, *tinea temporalis* ; 4, apophyse post-tympanique ; 5, face supéro-interne du segment longitudinal de l'apophyse zygomatique ; 6, face inféro-interne du segment longitudinal de l'apophyse zygomatique ; 7, surface de suture avec l'alisphénoïde ; 8, surface de suture avec le pariétal ; 9, loge antéro-supérieure (*tegmen tympani*) ; 10, loge postéro-inférieure (*pars mastoidea*) ; 11, paroi externe de l'attique ; 12, surface de suture avec l'apophyse paroccipitale de l'exoccipital ; 13, facette pour l'insertion de l'arc hyoïdien ; 14, condyle ; 15, apophyse post-glénoïde ; 16, suture zygomatico-jugale.

Source : MNHN, Paris

— Le condyle du temporal, saillie peu élevée antérieurement, elliptique, à grand axe oblique vers l'avant et vers l'extérieur. Sur une de nos pièces il se compose de deux surfaces articulaires adjacentes, l'une située en arrière de la partie externe du bord antérieur de la base, l'autre sur la face inféro-interne de l'apophyse zygomatique, en dehors de la précédente. Dans ce cas, les deux surfaces correspondent à deux versants (antéro-interne et postéro-interne) du condyle mandibulaire. Une telle structure est vraisemblablement pathologique.

— La cavité glénoïde, très peu marquée, forme une faible dépression parallèle au condyle. Au niveau de sa partie postéro-interne, en regard du bord postérieur à la base, s'élève le tubercule post-glénoïdien, discrète éminence conique à sommet rugueux. En arrière de lui s'étend la portion sus-méatique de l'écaille dont la largeur atteint 3 cm.

Vue interne d'un squamosal isolé (Fig. 12, B).

La loge antéro-supérieure a un grand axe qui forme avec celui de la loge postéro-inférieure un angle aigu ouvert en bas et en avant (comme chez le Dugong).

L'extrémité inférieure de l'apophyse post-tympanique montre deux surfaces fortement rugueuses non adjacentes. La surface postérieure s'articule avec l'apophyse paroccipitale; sur l'aire située en avant d'elle, en regard d'une surface semblable de l'apophyse paroccipitale, était fixé l'appareil hyoïdien.

2. **Périotique** (Fig. 13 et 14)

Il a été étudié en place. Le pétreux, comme chez le Dugong, tend à se recourber d'arrière en avant vers l'extérieur. La commissure supra-faciale a une épaisseur relative comparable à ce que l'on observe chez le Dugong. Au niveau de la *pars canalicularis* la face supérieure présente l'éminence pyramidale observée chez les autres Siréniens. Il existe un « bec » en saillie

Fig. 13. — Rhytine, région temporale droite en vue inférieure.
1, basisphénoïde ; 2, alisphénoïde ; 3, exoccipital ; 4, basioccipital ; 5, *foramen magnum* ; 6, condyle du squamosal, 7, apophyse post-glénoïde ; 8, *superficies meatus* ; 9, tympanique ; 10, *tegmen tympani* ; 11, étrier (*stapes*) ; 12, promontoire ; 13, fenêtre ronde ; 14, *fossa muscularis minor*.

Source : MNHN, Paris

par rapport au bord postérieur de la *pars petrosa.*

La vue inférieure offre à noter :

— un promontoire sub-conique, lisse, à sommet excentré vers l'arrière, dont le flanc antéro-interne a une pente plus douce que le postéro-externe. En avant de lui, longeant le pourtour de sa base, une gouttière bien marquée, trace de la carotide interne, se dirige en avant et en dedans ;

— le pilier, aplati de bas en haut comme chez *Trichechus* ;

— la fenêtre ronde, foramen elliptique à grand axe presque transversal (oblique légèrement vers l'arrière et vers l'extérieur) ;

— la gouttière périlymphatique, semblable à celle du Dugong ;

— la fenêtre ovale, rectangulaire à angles arrondis et à grand axe légèrement oblique d'arrière en avant vers le haut ;

— sur le flanc antéro-externe : la gouttière du facial (*sulcus facialis*), très nette, de même que la fosse d'insertion du muscle de l'étrier.

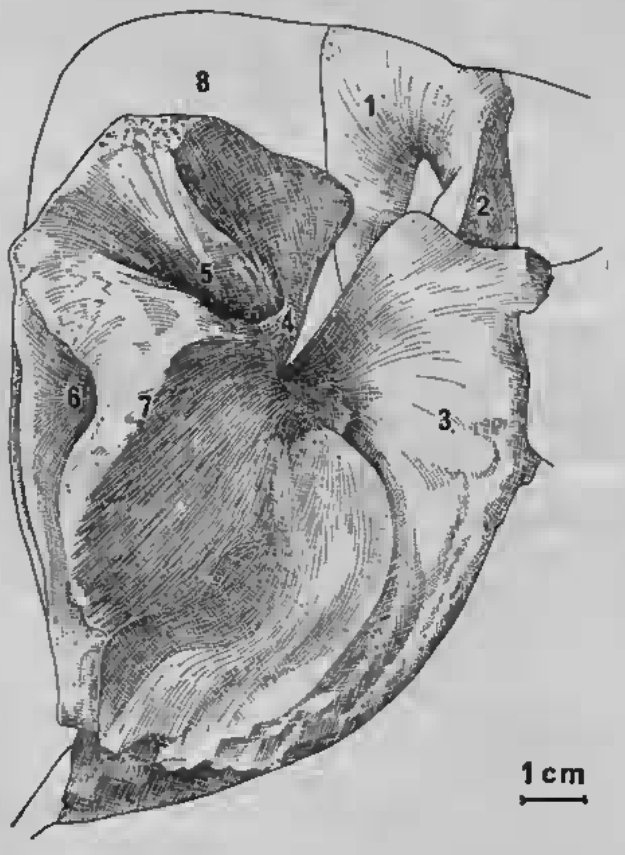

FIG. 14. — Rhytine, vue endocranienne supérieure du pétrotympanique droit.
1, tympanique ; 2, pont osseux reliant le *tegmen tympani* au tympanique ; 3, versant endocranien du *tegmen tympani* ; 4, commissure supra-faciale ; 5, foramen acoustique inférieur ; 6, foramen endolymphatique ; 7, arête du rocher ; 8, trou déchiré antérieur.

L'extrémité antérieure du *tegmen tympani* entre largement en rapport avec l'alisphénoïde.

D'après les loges de la face interne du squamosal, l'importance du *tegmen tympani* par rapport à la *pars mastoidea* apparaît plus grande que chez le Dugong. Le *facies petrosi fonticuli mastoidei* est relativement peu développé ; il existe cependant sur nos spécimens, de même que la fenêtre mastoïdienne (1).

(1) BRANDT (1869) cité par VAN KAMPEN (1905, p. 633) nie son existence sur *Rhytina*.

Source : MNHN, Paris

3. **Tympanique** (cf. Robineau, 1965, fig. 2 et 3)

Il ressemble beaucoup à celui du Dugong. Situé comme lui dans un plan qui regarde en dehors et en avant, sa position, de par la largeur de la portion sus-méatique de l'écaille, est plus interne que chez les Lamantins. De plus, comme sur le Dugong :

— la branche postérieure est aplatie antéro-postérieurement dans sa portion supérieure et la gouttière du facial la marque de la même façon ;

— aucune différence notable ne s'observe au niveau de la branche antérieure ;

— la partie inférieure du tympanal a une largeur et une épaisseur relative très comparable dans les deux genres.

Il en diffère cependant par sa taille, plus grande, par son aspect, un peu plus massif, par son bord périphérique beaucoup moins régulier et par sa face externe, convexe puis concave de haut en bas dans sa partie inférieure. Notons, enfin, que l'individualisation d'une troisième face à partir de la face interne, phénomène ébauché chez *Dugong*, atteint ici un stade plus avancé (fait surtout visible au niveau de la branche antérieure).

Le tympanohyal présente un aplatissement antéro-postérieur. Mal individualisé, il se soude au périotique immédiatement en arrière de la suture tympano-pétreuse postérieure. Seule une très faible portion entre en contact avec le tympanique.

V. DISCUSSION

Au terme de notre étude anatomique du complexe osseux temporal des Siréniens, une série de faits permettent de rapprocher les Dugongs et la Rhytine ; ils s'ajoutent aux nombreux autres points communs présentés par ces deux genres et qui justifient leur association dans une même unité taxonomique (famille des Dugongidés) (1).

Au niveau du squamosal, le segment longitudinal de l'apophyse zygomatique, effilé vers l'avant, se porte légèrement vers l'extérieur (vers l'intérieur chez *Trichechus*). Corrélativement, la base d'implantation de l'apophyse est plus large dans sa partie antérieure que dans sa partie postérieure. L'apophyse post-tympanique s'élargit dans sa portion inférieure, alors qu'elle s'effile en bas et en dedans chez les Lamantins. La portion sus-méatique de l'écaille, plus large, donne au tympanique une position plus interne. Le grand axe des deux loges de la face interne du squamosal font entre eux un angle aigu (droit chez les Lamantins).

Le périotique des Lamantins s'oppose à celui des deux autres genres par ses contours très arrondis et par le très fort développement de son *tegmen tympani*. La nette courbure de la pyramide pétreuse, la présence d'une forte commissure supra-faciale, l'existence d'un « bec » en saillie par rapport au bord postérieur de la *pars petrosa*, caractères communs aux Dugongs et à la Rhytine, ne se retrouvent pas sur les Lamantins. Le tympanique très semblable des premiers diffère beaucoup de celui de *Trichechus*, caractérisé par sa partie inférieure très épaissie, sa branche antérieure prolongée en une lame mince et tranchante et surtout l'individualisation, très nette, d'une face proximale et son inclinaison, plus importante, l'amenant à entrer en contact avec le cartilage tympano-styloïdien.

Nous voudrions maintenant revenir sur quelques caractères anatomiques particulièrement remarquables. Il nous faut tout d'abord noter, au niveau du squamosal, le développement considérable de l'apophyse zygomatique, plus importante que dans aucun autre Mammifère. Le condyle du squamosal apparaît plus ou moins saillant, mais la fosse glénoïde, à peine marquée et le tubercule post-glénoïdien, en général discret, nous donnent à penser que les mouvements de la mandibule s'effectuent surtout dans un plan horizontal, l'élévation-abaissement devant être de faible amplitude. Chez la plupart des Mammifères, la partie de l'écaille située en arrière

(1) Weber (1928) et Petit (1955) rangent la Rhytine dans une famille distincte (Rhytinidés).

Source : MNHN, Paris

de l'apophyse zygomatique subit une flexure (le long d'un axe horizontal) analogue à celle qui affecte sa partie antérieure. Deux portions, limitées par la *linea temporalis*, peuvent être alors distinguées. La supérieure reste verticale, l'inférieure acquiert une position oblique ou horizontale. La portion inférieure a été décrite par von Spee (cité par van Kampen, 1905, p. 351), sous le nom de partie auriculaire de l'écaille (Ohrteil der Schuppe). Elle comprend une face interne ou médiale (*facies epitympanica*) dont une partie (*planum epitympanicum*) forme la paroi latérale du recessus épitympanique et une face latérale ou externe : le champ du conduit auditif externe (Gehörgangfeld) ou *superficies meatus*. Sur les Siréniens, la petite surface triangulaire qui se trouve dans l'angle déterminé par les deux loges de la face interne ou squamosal semble devoir être homologuée au *planum epitympanicum* de von Spee. Contrairement aux assertions de van Kampen (1905, p. 352 et 633) et de van der Klaauw (1931, p. 79), cette surface existe non seulement chez le Dugong, mais aussi chez les Lamantins et la Rhytine. Elle constitue la paroi externe d'un profond diverticule supérieur de l'attique déterminé par l'échancrure séparant le *tegmen tympani* de la *pars mastoidea*. La portion sus-méatique de l'écaille (*superficies meatus*) de la majorité des Mammifères forme un plan osseux, plus ou moins proche de l'horizontale, situé immédiatement sous la *linea temporalis*. Au contraire, chez les Siréniens, il existe en dessous de cette dernière une importante portion verticale et le *superficies meatus* proprement dit est très largement séparé de la *linea temporalis*.

Au niveau du périotique, il n'y a pas de commissure supra-faciale latérale (secondaire), fait semble-t-il unique chez les Mammifères placentaires adultes. La commissure supra-faciale limite le trou de sortie primaire du VII. La loge du ganglion géniculé se trouve sous la partie latérale de cette commissure (Dugong) ou à l'extérieur de celle-ci (Lamantin). Le nerf facial chemine à découvert dans l'oreille moyenne et la quitte par un foramen stylomastoïdien primitif. Les Siréniens ne possèdent pas de conduit auditif interne (*meatus acusticus internus*) et la région des foramens du VII et du VIII est tout à fait semblable à celle de l'embryon des autres Mammifères. L'absence d'aqueduc de la cochlée, représenté par une simple gouttière, est également un caractère très primitif et, semble-t-il, exceptionnel chez les Mammifères adultes. Le *tegmen tympani* et la *pars mastoidea* forment une volumineuse masse osseuse (Basalmasse des Petrosum de Freund) par l'intermédiaire de laquelle le périotique se relie au squamosal (d'où le nom de *pars symplectica* de Claudius). Cette masse osseuse, qui s'ossifie plus tardivement que la *pars petrosa*, semble constituer une réelle unité morphologique.

Van Kampen (1905, p. 633) et van der Klaauw (1931, p. 11) considèrent que le tympanique des Siréniens a gardé sa forme primitive « en anneau » car : « it forms neither an expansion in the ventral wall nor a bony recessus meatus » (van der Klaauw, 1931, p. 11). La plupart des auteurs signalent cependant, sans plus de précision, l'élargissement, surtout chez les Lamantins, de la portion inférieure du tympanique. Il faut remarquer que cet accroissement se fait exclusivement du côté médial. Nous sommes donc en présence, non pas d'un simple épaississement, mais bien de l'ébauche d'une paroi ventrale pour l'oreille moyenne. Il n'est pour s'en convaincre que de rapprocher le tympanique des Siréniens de celui de l'Oryctérope. Chez ce dernier l'élargissement, comparable, quant à son ampleur, à celui observé chez le Dugong, se fait, par rapport au plan de la membrane tympanique, aussi bien latéralement que médialement.

La membrane tympanique des Amphibiens et des Reptiles est située dans un plan vertical. Sur les Mammifères primitifs, la membrane (et donc l'anneau tympanique) est presque horizontale. Van Kampen explique ce changement de position par l'élargissement du crâne durant la phylogénie. Ce phénomène déterminerait une rotation de la membrane autour d'un axe parasagittal passant par son bord ventral. Chez les Mammifères supérieurs il y a réacquisition partielle, au cours de l'ontogénie, de la position verticale par rotation autour d'un axe parasagittal passant par le bord dorsal (latéral) de la membrane tympanique. Chez les Siréniens adultes la membrane tympanique est presque verticale sur les Dugongs et la Rhytine, mais légèrement inclinée chez les Lamantins, ce qui explique le contact du tympanique avec l'arc hyoïdien (cartilage tympano-styloïdien) chez ces animaux. La rotation, au cours de l'ontogénie, de la membrane du tympan, amène un élargissement de l'espace situé entre la portion ventrale de l'« anneau » tympanique et la face inférieure de la *pars petrosa*. Elle permet la formation d'une nouvelle paroi de la cavité tympanique (paroi morphologique ventrale de van Kampen). Sur les Mammifères, cette paroi est presque toujours osseuse, parfois cartilagineuse. Elle n'est

Source : MNHN, Paris

qu'exceptionnellement membraneuse (Oryctérope, Soricidés, Siréniens). Ce fait est souvent considéré comme primitif.

Le tympanique des Siréniens s'attache au périotique en deux points. L'ensemble ainsi formé est souvent désigné sous le nom de pétrotympanique. DILG (1905, p. 100) rejette ce terme en faisant remarquer qu'il n'y a pas de véritable fusion entre ces deux os. Mais le nom est commode et DILG l'emploie de nouveau quelques lignes plus bas. La liaison postérieure se fait de la manière suivante. Le périotique, au point de convergence de la *crista parotica* et de la *crista facialis*, se porte au contact de la branche postérieure du tympanique, formant une saillie que l'on a pu décrire comme un véritable pont osseux (cf. DILG, 1905, p. 100). Le tympanohyal s'encastre dans la partie inférieure de cette suture (Dugong, Rhytine) tandis que sur les Lamantins, il sépare presque complètement le tympanique du périotique. La liaison antérieure se réalise, par l'intermédiaire d'un court et large pont osseux, entre la branche antérieure du tympanique et l'extrémité antérieure du *tegmen tympani*. Pour KALTENMARK (1942, p. 63), nous nous trouvons en présence d'une apophyse du *tegmen tympani*. Cette hypothèse ne peut être retenue ; en effet, on observe souvent, même sur l'adulte, la suture entre ces deux parties. Pour VAN KAMPEN et VAN DER KLAAUW, il s'agit d'une formation tympanique : la *crista tympanica*. Cette homologie nous paraît injustifiable, car la *crista tympanica* ou *margo sulci tympanici* (VAN KAMPEN) se développe à partir de la marge osseuse médiale du *sulcus tympanicus* et lorsque ce dernier manque, la membrane tympanique s'insère sur la *crista tympanica* (cf. VAN DER KLAAUW, 1931, p. 200 et 201). Ceci n'est pas le cas chez les Siréniens où la membrane tympanique s'insère sur le bord proximal de la branche antérieure du tympanique (1). Enfin, sur certains spécimens, la suture entre le pont osseux et le tympanique est encore distincte. Dès lors, il semble logique de considérer cette liaison comme provenant de l'ossification indépendante du tissu conjonctif unissant, chez l'embryon, la branche antérieure au *tegmen tympani*. Le pont osseux des Siréniens limite, avec la branche antérieure du tympanique, le *sulcus malleolaris* dans lequel se soude le *processus folii* du marteau. Du côté interne il donne insertion à une partie des fibres du muscle du marteau (*tensor tympani*). Le sillon décrit là par FREUND (1908, p. 618) n'est pas déterminé par la trompe d'Eustache, encore mal définie à ce niveau.

Le bord proximal du tympanique constitue la marge osseuse latérale du *sulcus tympanicus* ; c'est lui qui forme l'arête tranchante de la branche antérieure. VAN DER KLAAUW (1931, p. 207) croit pouvoir homologuer cette formation à la *spina tympanica anterior*. Mais cette dernière (cf. p. 204) constitue un prolongement de la *crista tympanica* ; or la *crista tympanica* s'édifie à partir de la marge osseuse médiale du *sulcus tympanicus*. Il y a de plus une contradiction évidente dès lors qu'on admet, comme le fait VAN DER KLAAUW (cf. p. 13), que la *crista tympanica* est représentée par le pont osseux reliant la branche antérieure du tympanique au *tegmen tympani*. Cet auteur a également mal interprété les propos de FREUND (1908, p. 617) lorsqu'il écrit (p. 11) : « The tympanic does not form an expansion in the ventral mall, as the tympanic membrane is attached near the thickened mesial margin ». En fait, et c'est là une des caractéristiques des Siréniens, le tympanique montre un début d'expansion du côté médial et rien du côté latéral. C'est pour cette raison que la marge osseuse latérale du *sulcus tympanicus* est conservée. Le sulcus s'observe chez le Dugong et la Rhytine, uniquement sur la branche postérieure du tympanique. Il est particulièrement marqué sur les individus âgés et devient très large à l'extrémité de la branche postérieure élargie en forme de palette. Chez les Lamantins, il apparaît moins nettement ; on peut cependant le trouver à l'extrémité de la branche postérieure. Au niveau de la branche antérieure, la *pars tensa* s'attache, dans tous les cas, sur le bord proximal. La limite supérieure de la *pars tensa* se trouve sur une ligne joignant l'extrémité des deux branches et matérialisée en avant par le sillon latéral du corps du marteau (ROBINEAU, 1965). Au-dessus de cette frontière s'étend la membrane de Shrapnell, bien développée chez les Siréniens. Le recessus épitympanique loge donc la plus grande partie du corps du marteau et l'enclume (sauf sa branche longue). La paroi latérale est constituée pour l'essentiel par la membrane de Shrapnell, tandis que son diverticule supérieur est clos par le squamosal.

(1) On ne peut donc parler, comme le font les auteurs, d'une bifurcation de la branche antérieure du tympanique. Une telle bifurcation existe par exemple, de manière typique, chez le Rhinocéros (Fig. 17, B) et dans ce cas, l'apophyse médiale de bifurcation donne insertion à la membrane tympanique.

Source : MNHN, Paris

Anatomie comparative

On s'accorde généralement pour reconnaître aux Siréniens un certain nombre de caractères anatomiques communs avec les Cétacés, que l'on explique par la convergence, et divers traits permettant un rapprochement avec quelques Ongulés. Nous allons examiner successivement ces deux propositions, en nous référant à la région temporale.

Les faits les plus souvent mentionnés, que présentent à la fois les Siréniens et les Cétacés, sont au nombre de deux : pétrotympanique massif et éburné sans aucune trace de pneumatisation d'une part ; liaison lâche de cet os avec le crâne d'autre part. La pachyostose (1) affecte non seulement le périotique et le tympanique, mais aussi les osselets de l'ouïe. Elle provoque une augmentation notable de la densité du tissu osseux et s'accompagne d'une minéralisation plus importante s'effectuant aux dépens de la trame organique de l'os (Giraud-Sauveur, 1968). Celui-ci devient cassant (2), on peut le réduire en poudre. Cette propriété du pétrotympanique des Siréniens a été autrefois utilisée dans la pharmacopée (Cuvier, 1836, p. 28 ; Blainville, 1829-1864, III, p. 45). Les Pinnipèdes les plus spécialisés (Phoques) présentant un phénomène analogue, on peut admettre avec beaucoup de vraisemblance qu'il est lié à l'audition en milieu aquatique. La pachyostose s'étend à tout le squelette chez les Siréniens, mais ne se retrouve qu'au niveau du pétrotympanique chez les Cétacés. Ces derniers possèdent en effet des os légers et très poreux (3). Ceci est à mettre en relation avec l'existence très sédentaire des premiers et la vie très active des seconds. La liaison du pétrotympanique avec le crâne mérite plus ample discussion. Chez les Cétacés, cet os, progressivement expulsé de la boîte crânienne au cours du développement, n'entre souvent plus, à la fin, dans la constitution de son plancher. Sur l'adulte, il est cependant fermement maintenu en place chez les Mysticètes. Chez les Odontocètes, l'attache est moins solide, mais ce n'est que chez les Delphinidae et les Phocaenidae où la liaison se réalisant par de simples ligaments, l'os se détache aisément après macération. Le cas des Siréniens se présente différemment. G. Cuvier (1836, p. 28-29) faisait déjà remarquer que le pétrotympanique « est distinct du crâne, comme celui des Cétacés, mais il est enchâssé et non pas simplement suspendu ». Il conserve en effet des rapports normaux avec les os avoisinants et contribue à la constitution du plancher cranien. L'absence d'ankylose entre le squamosal et le périotique se retrouve chez de nombreux Mammifères (cf. Huxley, 1864, p. 252 ; Starck, 1967, p. 490). Cet isolement du rocher par rapport au crâne n'est donc pas propre aux Cétacés et aux Siréniens. Starck pense qu'il s'agit probablement d'une mesure de protection de l'organe stato-acoustique, très sensible aux chocs. En mettant à part le cas très spécial des Cétacés, il faut peut-être voir plus simplement dans ce fait la persistance, chez l'adulte, d'un caractère embryonnaire ; le squamosal, os de recouvrement, étant à l'origine tout à fait distinct du périotique. Dans le cas des Siréniens, les surfaces de contact entre le périotique et le squamosal s'emboîtent de façon très précise, ne laissant subsister entre elles aucun espace. Elles sont de dépouille, ce qui permet une séparation aisée entre le pétrotympanique et le squamosal. C'est pour cette raison que l'on a pu parler de liaison lâche entre le pétro-tympanique et le crâne.

Le *tegmen tympani* des Cétacés est très puissant (Fig. 15). Il déborde même largement, vers l'avant, la capsule auditive et se poursuit vers l'arrière, sans frontière nette, par la *pars mastoidea*, formant avec cette dernière une volumineuse masse basale comparable à celle des Siréniens. Peut-on parler à ce propos de convergence ? L'Hippopotame amphibie présente un énorme *tegmen tympani* (Fig. 16). Pourtant la position périscopique des organes des sens et en particulier de l'oreille externe nous montre que cet animal conserve une audition essentiellement aérienne. Le *tegmen tympani* de l'Hippopotame nain (*Choeropsis liberiensis*), animal terrestre,

(1) Ce terme est ici employé dans un sens étymologique et n'implique aucun phénomène pathologique.
(2) Sur les Siréniens, on observe souvent une cassure du pétreux à l'union de la *pars cochlearis* et de la *pars canalicularis*, point de moindre résistance qui correspond à la position vestibulaire du labyrinthe osseux.
(3) Seule exception, le rostre de *Mesoplodon densirostris* très compact et très dense.

Source : MNHN, Paris

est un peu moins développé, mais cette différence n'est pas pour autant significative, son ampleur apparaît du même ordre que celle observée entre le Dugong et les Lamantins. Enfin, le *tegmen tympani* du Cheval (Fig. 17, A) est fort bien développé.

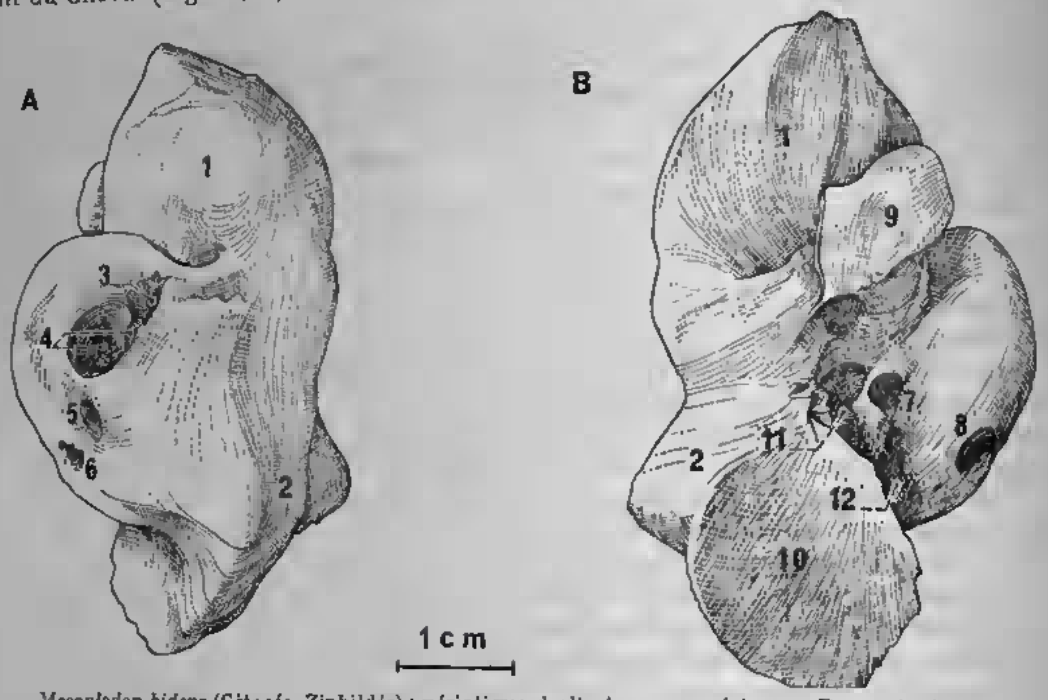

Fig. 15. — *Mesoplodon bidens* (Cétacés, Ziphildés) ; périotique droit. A, vue supérieure ; B, vue inférieure. 1, *tegmen tympani* ; 2, *pars mastoidea* ; 3, foramen facial ; 4, foramens acoustiques ; 5, foramen endolymphatique ; 6, foramen périlymphatique ; 7, fenêtre ovale ; 8, fenêtre ronde ; 9, apophyse tubaire du tympanique ; 10, surface de contact avec l'apophyse postérieure du tympanique ; 11, *sulcus facialis* ; 12, *fossa muscularis minor*.

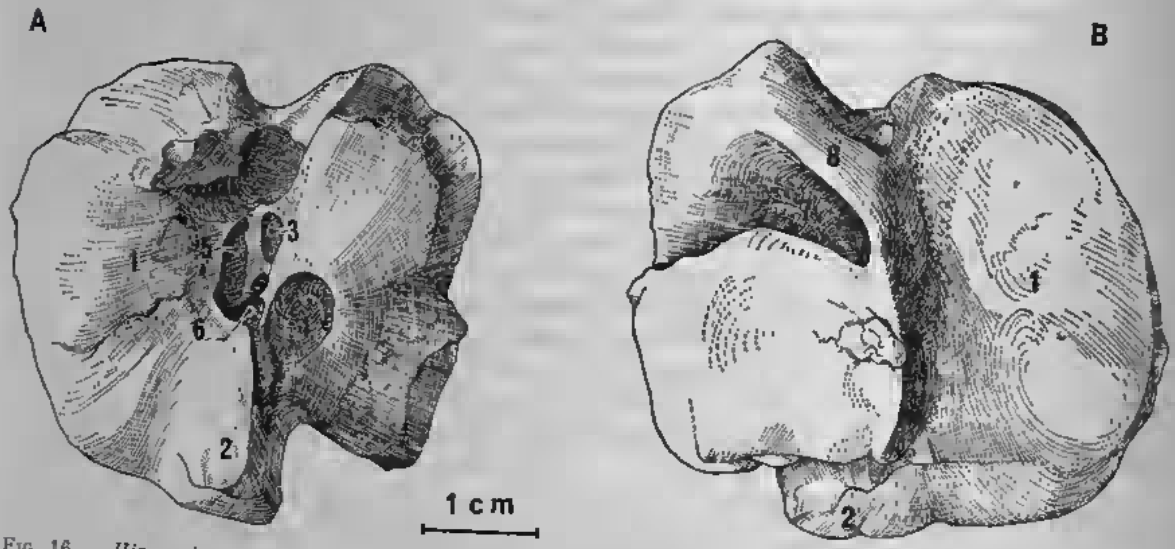

Fig. 16. — *Hippopotamus amphibius*, périotique droit d'un jeune animal. A, vue inférieure ; B, vue supérieure. 1, *tegmen tympani* ; 2, *pars mastoidea* ; 3, fenêtre ovale ; 4, fenêtre ronde ; 5, *sulcus facialis* ; 6, *fossa muscularis minor* ; 7, méat auditif interne ; 8, commissure supra-faciale.

Le tympanique des Cétacés (bulle auditive) s'attache au périotique en deux points (Fig. 15, B). En avant le *processus tubarius* se soude au *tegmen tympani* ; en arrière le *processus petrosus* (*posterior*) entre en rapport avec la *pars mastoidea* (1). La suspension du tympanique est donc semblable dans les deux cas. Elle est d'ailleurs très répandue, en particulier chez les

(1) Il peut soit se souder, soit entrer simplement en contact avec elle.

Source : MNHN, Paris

Ongulés et semble correspondre à l'attache primitive de l'anneau tympanique de l'embryon. Le mode d'élargissement du tympanique nous semble plus intéressant à considérer. Le tympanique des Siréniens présente un début d'élargissement du côté médial. Dugongs et Rhytine d'une part, Lamantins d'autre part nous offrent deux stades de ce processus. Chez les Cétacés la bulle se développe de même, presque exclusivement du côté médial (1) et sa lèvre interne, très épaisse (*involucrum*), correspond à la forte convexité de la face interne du tympanique des Siréniens. Ce phénomène est à mettre en relation avec l'atrophie du conduit auditif externe de ces animaux et pourrait bien constituer une adaptation à l'audition en milieu aquatique.

Ayant essayé de délimiter nettement les caractères adaptatifs des Siréniens, il nous est maintenant loisible de comparer leur complexe osseux temporal avec celui des Mammifères dont on les a le plus souvent rapprochés. Nous porterons essentiellement notre attention sur le périotique et le tympanique ; le squamosal nous paraissant être un élément de comparaison beaucoup moins sûr, car trop sollicité par des facteurs extrinsèques (muscles, articulation mandibulo-temporale). Depuis Blainville, les Proboscidiens sont en général considérés comme phylogénétiquement assez voisins des Siréniens. Un certain nombre de traits anatomiques, tirés essentiellement des parties molles, permettent un rapprochement des formes actuelles. Mais, comme le fait remarquer Heuvelmans (1943), les liens qui unissent ces animaux « ne semblent réellement solides que si l'on considère les formes fossiles ». Le très grand développe-

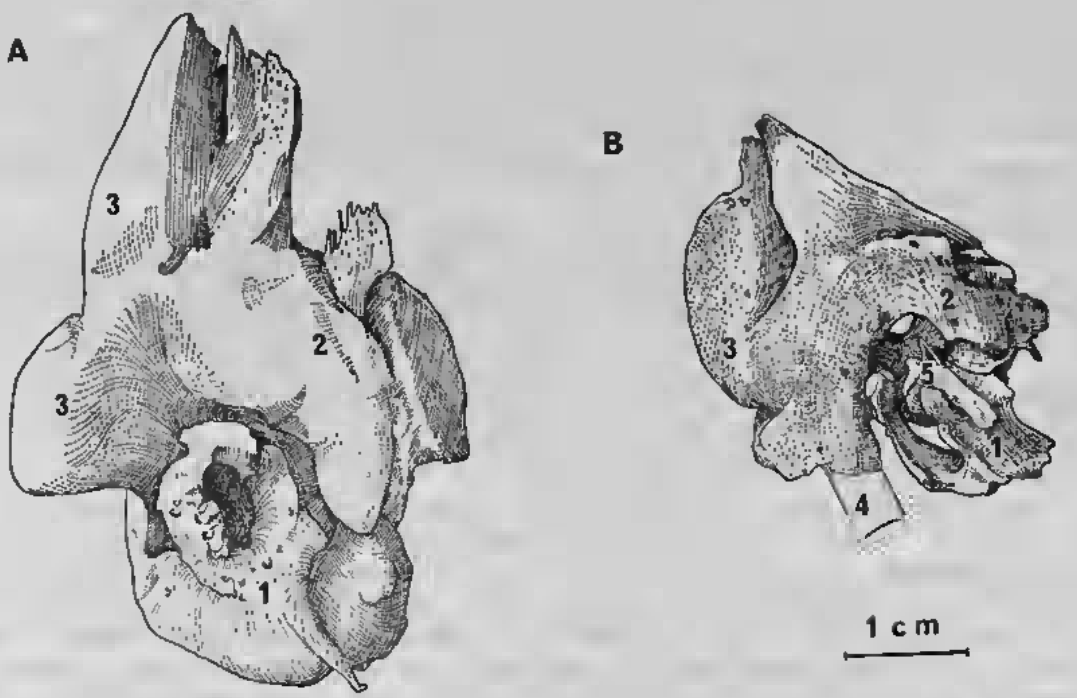

Fig. 17. — A, pétrotympanique droit de *Equus grevyi* (mort-né) en vue latérale ; B, pétrotympanique droit de *Rhinoceros sp.* (fœtus) en vue latérale.
1, tympanique ; 2, *tegmen tympani* ; 3, *pars mastoidea* ; 4, cartilage de Reichert ; 5, marteau.

ment du *tegmen tympani* des Proboscidiens (cf. Broers, 1961, Fig. 5, B ; Boas et Paulli, 1925, Fig. 5 et 6) est le seul point commun trouvé, au niveau de la région temporale, avec les Siréniens. Mais les premiers, au contraire des seconds, ont considérablement allégé leurs os craniens, ce phénomène se trouve au niveau du périotique et le *tegmen tympani* est particulièrement mince.

Heuvelmans (1943) recherchant, au terme d'une étude générale de la denture des Siréniens, les liens de parenté de ces animaux, concluait que leurs dents se rapprochaient « plus sensiblement » de celles des Hippopotames que de celles des Proboscidiens. Le périotique de l'Hippopotame (Fig. 16) offre, comme il a été vu précédemment, un très fort *tegmen tympani*. Nous avons, à ce sujet, éliminé l'hypothèse de la convergence. Peut-on pour autant conférer

(1) Il existe cependant un petit *recessus meatus* osseux limité antérieurement par le *processus sigmoideus* et postérieurement par le *processus posterior* du tympanique.

Source : MNHN, Paris

à ce caractère une réelle importance phylogénétique ? Sa présence chez les Cétacés d'une part, son développement très inégal à l'intérieur d'une même unité taxonomique d'autre part (Dugong-Lamantin; Hippopotame amphibie - Hippopotame nain; Cheval - autres Périssodactyles) ne permet guère de conclure que par la négative. Le périotique des Hippopotames diffère d'ailleurs de celui des Siréniens par le très faible développement de sa *pars mastoidea* qui laisse à découvert la base de la pyramide pétreuse.

Pour VAN KAMPEN (1905, p. 635), la région temporale des Siréniens présente la plus grande ressemblance avec celle des Périssodactyles, plus particulièrement avec celle des Tapirs. La grande taille des foramens déchirés, la disposition de la *pars mastoidea* et la paroi ventrale, en partie membraneuse, de la caisse du tympan permettent en effet de rapprocher les Siréniens des Tapirs. Mais le premier fait invoqué, commun à tous les Périssodactyles, se retrouve aussi chez l'Hippopotame. L'existence d'un vaste *foramen lacerum* (s.l.) nécessite un élargissement modéré du basioccipital et un faible développement du tympanique. L'orientation et la grosseur de la *pars petrosa* jouent aussi un rôle. Chez les Siréniens un autre phénomène entre en jeu : la brachycéphalie. L'élargissement du crâne provoque une migration vers l'arrière et vers l'extérieur du périotique qui s'éloigne ainsi de la ligne médiane. Ce dernier, par contre, est très volumineux et la *pars petrosa* a une direction plus transversale que chez les Périssodactyles. Le plancher de l'oreille moyenne, en partie membraneux chez *Tapirus*, est une conséquence de la faible extension médiale du tympanique qui forme cependant, du côté externe, un *recessus meatus* et un court conduit auditif externe osseux. Sur les Equidés, la *pars mastoidea* sépare complètement le squamosal de l'exoccipital, alors que chez les Tapirs (comme chez les Siréniens) la jonction entre les apophyses paroccipitale et post-tympanique masque la partie inférieure de la mastoïde. Cette dernière n'apparaît plus à l'extérieur du crâne sur les Rhinocéros. La variabilité des rapports de la mastoïde à l'intérieur même des Périssodactyles ne permet guère de leur attribuer une grande valeur phylogénétique.

La recherche des affinités de l'Ordre des Siréniens se heurte à deux sortes de difficultés. La première tient au fait que la comparaison se fait entre des Mammifères aquatiques hautement et très anciennement adaptés à leur milieu, et des Mammifères terrestres. Elle peut être surmontée, au moins au niveau de l'organe de l'audition, par comparaison avec les Cétacés. Nous avons vu que les traits anatomiques à mettre sur le compte de la vie aquatique se limitaient, dans la morphologie externe de l'appareil otique, au phénomène de pachyostose et, peut-être, au mode d'élargissement du tympanique. En second lieu, il s'agit de comparer les Siréniens, animaux de très faibles potentialités évolutives et présentant de nombreux traits archaïques (pas de commissure supra-faciale latérale, pas d'aqueduc de la cochlée, pas d'aqueduc de Fallope, foramen stylomastoïdien primitif, tympanique « en anneau » très proche du type primitif) à des Mammifères dont l'évolution a été particulièrement rapide et ample. Le pétrotympanique de *Eotherium* (*Eotheroides*) *aegyptiacum* (Eocène moyen et supérieur d'Egypte) tel qu'il est représenté par ABEL (1913, Fig. 3 et 4 et Pl. XXX, Fig. 3, 4, 5) est tout à fait identique à celui des Siréniens actuels. Certaines de ces particularités (forte commissure supra-faciale, « bec » en saillie par rapport au bord supérieur de la pyramide pétreuse, forme du *tegmen tympani*, aspect de la mastoïde, aplatissement de la branche postérieure du tympanique) permettent même de voir dans cette forme un ancêtre des Dugongidés actuels.

La conjonction des deux facteurs définis ci-dessus, adaptation à la vie aquatique et possession de nombreux caractères primitifs, confère au complexe osseux temporal des Siréniens une physionomie qui lui est propre. Les ressemblances observées avec certains Ongulés ne semblent pas significatives et ne permettent de rapprocher les Siréniens d'aucun groupe particulier des Ongulés.

RÉSUMÉ ET CONCLUSIONS

Le complexe osseux temporal des Siréniens se compose du squamosal et du pétrotympanique (formé par la soudure du périotique et du tympanique). Le pétrotympanique entre en rapports avec le squamosal par l'intermédiaire du *tegmen tympani* et des 3/4 antérieurs de la *pars mastoidea* ; les surfaces en contact sont de dépouille, ce qui permet une séparation aisée entre ces deux éléments.

Source : MNHN, Paris

Le squamosal présente une très forte apophyse zygomatique et une apophyse post-tympanique bien développée. Il forme la paroi osseuse externe d'un diverticule supérieur du recessus épitympanique. Le *superficies meatus* est séparé de la *linea temporalis* par une importante portion verticale de l'écaille.

Le périotique se compose de la pyramide pétreuse (*pars petrosa s.s.*) et d'une volumineuse masse osseuse constituée par le très fort *tegmen tympani* et la *pars mastoidea*. La *pars petrosa* présente une série de caractères que l'on ne trouve en général uniquement que chez l'embryon des autres Mammifères : absence de conduit auditif interne, de commissure supra-faciale latérale, d'aqueduc de Fallope et d'aqueduc de la cochlée.

Le tympanique, en forme de fer à cheval, montre un début d'expansion très net du côté médial, ce qui l'exclut du type primitif défini par VAN KAMPEN et VAN DER KLAAUW. Ce mode de développement du tympanique n'est pas sans rappeler ce qui se passe chez les Cétacés où la bulle auditive s'étend de même, presque exclusivement du côté médial ; il pourrait peut-être constituer une adaptation à l'audition en milieu aquatique. Il n'y a pas, comme il est souvent écrit, bifurcation de la branche antérieure du tympanique. La branche médiale de cette prétendue bifurcation, qui relie le tympanique au *tegmen tympani*, semble tout à fait indépendante de ces deux formations. Elle provient très vraisemblablement de l'ossification indépendante du tissu conjonctif reliant, chez l'embryon, la branche antérieure au *tegmen tympani*. La branche postérieure du tympanique est marquée par un profond sillon déterminé par le nerf facial (Dugong, Rhytine) ou par le cartilage tympano-styloïdien (Lamantins). L'extrémité supérieure de la branche postérieure se soude à une saillie du périotique, le tympanohyal s'encastre dans la partie inférieure de la suture chez le Dugong et la Rhytine ; il sépare presque complètement le tympanique du périotique chez les Lamantins.

L'adaptation à la vie aquatique se manifeste essentiellement, dans la morphologie de l'appareil optique, par le phénomène de pachyostose et peut-être — comme il a été dit plus haut — par le mode d'extension du tympanique. Le complexe osseux temporal de Siréniens présente également de nombreux caractères primitifs ou singuliers qui, s'ajoutant aux précédents, lui confèrent une physionomie particulière ne permettant un rapprochement des Siréniens avec aucun ordre déterminé des Ongulés.

RÉFÉRENCES BIBLIOGRAPHIQUES

ABEL (O.), 1913. — Die Eocänen Sirenen der Mittelmeer-region ; I, Der Schädel von *Eotherium aegyptiacum*. *Paleontographica*, 59, 289-360.

AUGIER (M.), 1935. — Recherches sur le développement du crâne osseux chez le fœtus de *Sus scrofa* Dom. *Arch. Anat. Hist. Embry.*, Strasbourg, XIX, 91-134.

BEAUREGARD (H.), 1893-1894. — Recherches sur l'appareil auditif des Mammifères. *J. Anat. Physiol.* Paris, 29, 180-222 ; 30, 366-413.

BEER (G. de), 1935. — *The development of the Vertebrates skull*. Oxford, Clarendon Press.

BELLOCQ (P.), 1924. — *L'os temporal chez l'Homme adulte*. Paris, Masson et Cie.

BISCHOFF (T.L.W.), 1847. — Einige Beiträge zur Anatomie des Dugong. *Arch. f. Anat. Phys. u. wiss. Med.*, 1-6.

BLAINVILLE (H. M. DUCROTAY de), 1829-1864. — *Ostéographie ou description iconographique comparée du squelette et du système dentaire des Mammifères récents et fossiles*. Texte, III, Paris, Baillière.

BOAS (J. E. V.) et PAULLI (S.), 1925. — *The Elephant's head*, II. Copenhagen.

BROERS (C. T.), 1961. — Quelques notions sur la morphologie de la région tympanique chez les Mammifères. *Bull. de l'Ass. des Anat.*, XLVIIe réunion (Naples, 26-31 mars), 187-196.

Source : MNHN, Paris

CLAUDIUS (M.), 1867. — Das Gehörorgan von *Rhytina stelleri*. *Mém. Acad. Imp. St Petersbourg*, XI, n° 5, 1-12.

CORDIER (R.) et DALCQ (A.), 1954. — Organe stato-acoustique, *in :* GRASSÉ, *Traité de Zoologie*, XII.

CUVIER (G.), 1836. — *Recherches sur les ossements fossiles* (4e édit.), VIII, 2e partie. Paris, Ed. d'Octagne éd.

DECHASEAUX (C.), 1958. — *Sirenia*, *in :* PIVETEAU, *Traité de Paléontologie*, VI, vol. 2.

DILG (C.), 1905. — Beiträge zur Kenntniss der Morphologie und postembryonalen Entwicklung des Schädels bei *Manatus inunguis*. *Morphol. Jb.*, 39, 83-145.

FENART (R.), 1963. — Note sur l'étude du crâne de *Halicore Dugong* par la méthode vestibulaire. *Mammalia*, 27, n° 1, 92-98.

FREGRKOP (S.), 1955. — Super-Ordre des Onguiés, *in :* GRASSÉ, *Traité de Zoologie*, XVII, fasc. 1.

FREUND (L.), 1908. — Beiträge zur Entwickelungsgeschichte des Schädels von *Halicore dugong*. *Denksehr. Med. Naturw. Gesell.*, Iena, 7, 98-104.

GIRAUD-SAUVEUR (D.), 1968. — *Recherches bio-physiques sur les osselets des Cétacés*. Paris, Thèse.

GREGORY (W. K.), 1910. — The orders of Mammals. *Bull. Amer. Mus. Nat. Hist.*, XXVII.

GUTH (C.), 1961. — *La région temporale des Edentés*. Paris, Thèse de Doctorat.

HEUVELMANS (B.), 1943. — Notes sur la dentition des Siréniens. V. Conclusions générales. *Bull. Mus. Hist. Nat. Belg.*, XIX, n° 29, 1-16.

HUXLEY (T. H.), 1864. — *Lectures on the Elements of comparative Anatomy*. London.

HYRTL (J.), 1845. — *Vergleichend-anatomisches Untersuchungen über das innere Gehörorgan des Menschen und der Saügethiere*. Prag, Ehrlich.

KALTENMARK (J.), 1942-1943. — Contribution à l'étude des Siréniens actuels et fossiles. *Mammalia* (1942), 6, 53-64 ; (1943), 7, 14-25.

KAMPEN (P. N. van), 1905. — Die Tympanalgegend des Saügethierschädel. *Morphol. Jb.*, 34, 321-722.

KLAAUW (C. J. van der), 1931. — Auditory bulla in fossils mammals. *Bull. Amer. Mus. Nat. Hist.*, 62, 1-352.

KRAUSS (F.), 1870. — Beiträge zur Osteologie von Halicore. *Arch. f. Anat. Phys. u. wiss. Med.*, 12, 546-548.

MATTHES (E.), 1912. — Einige Bemerkungen über das Gehörorgan von Walen und Sirenen. *Anat. Anz.*, 41, 594-599.

MATTHES (E.), 1921. — Zur Entwicklung des Kopfskelettes der Sirenen. II. Das primordial cranium von *Halicore dugong*. *Z. f. Anat. u. Entw.*, 60, 1-307.

MURIE (J.), 1873-1874. — On the form and structure of Manatee. *Trans. Zool. Soc. of London*, III, 127-202.

PETIT (G.), 1955. — Ordre des Siréniens, *in :* GRASSÉ, *Traité de Zoologie*, XVII, fasc. 1.

ROBINEAU (D.), 1965. — Les osselets de l'ouïe de la Rhytine. *Mammalia*, 29, n° 3, 412-425.

SABAN (R.), 1963. — Contribution à l'étude de l'os temporal des Primates. *Mém. Mus. Nat. Hist. Nat.*, Paris, série A, XXIV, 1-370.

SICKENBERG (O.), 1934. — Beiträge zur Kenntniss der tertiärer Sirenen. *Mém. Mus. Roy. Hist. Nat. Belgique*, Mém. N° 63, 1-352.

STADTMÜLLER (F.), 1936. — Kranium und Visceralskelett der Saügethiere, *in :* BOLK, *Handbuch der Vergleichenden Analomie der Wirbelthiere*, Bd IV.

STARCK (D.), 1967. — Crâne des Mammifères, *in :* GRASSÉ, *Traité de Zoologie*, XVI, 1.

WEBER (M.), 1928. — *Die Saügethiere*. II. Iena.

YAMADA (M.), 1953. — Contribution to the Anatomy of the Organ of Hearing of Whales. *Sci. Rep. of the Whales Res. Inst.*, n° 8, 79 p.

Pierre André Impressions, 3 rue Leverrier, Paris (6e)
Dépôt légal : 3e trimestre 1969

Source : MNHN, Paris